



UNIVERSIDAD DEL SURESTE
CAMPUS COMITAN
MEDICINA HUMANA

Medicina Fisica y Rehabilitacion

Alondra Monserrath Diaz Albores

Dr. Jesus Eduardo Cruz Dominguez

Quinto semestre

PASIÓN POR EDUCAR
Plataforma

"A"

4ta unidad

Traumatismo Craneoencefalico

Características externas del cráneo

2

= DEFINICION =

- Una lesión estructural y la alteración fisiológica de la función cerebral inducida por un traumatismo a causa de una fuerza extrema (OMS)

= EPIDEMIOLOGIA =

- 90% de las muertes relacionadas con el trauma pre-hospitalario.
- Mas frecuente en varones de 15-25 años
- Lesión cerebral
 - 75% Leves
 - 15% moderadas
 - 10% Graves.

= ETIOLOGIA =

- 47% de caídas
- 15% de violencia
- 14% de Accidentes de tránsito.
- 9% de Asalto
- 7% otras causas

= CLASIFICACION =

- Por mecanismo:
 - Cerrado
 - Penetrante
- Por Severidad:
 - Escala de Glasgow
 - Leve
 - Moderada
 - Severa

= CLASIFICACION LEVE =

- Coma de 6-24hrs
- A las 24hrs se recuperan adecuada.
- Pueden permanecer en estupor, agitación, inquietud.

= CLASIFICACION MODERADA =

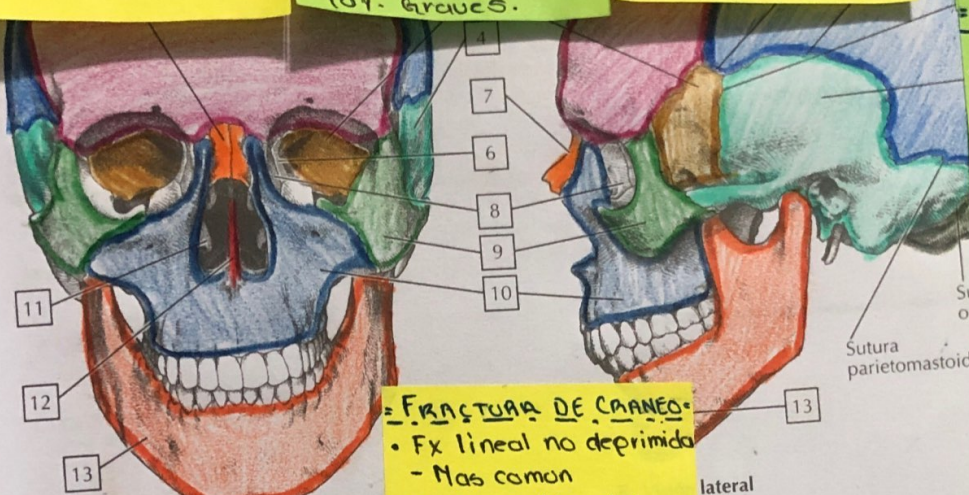
- Glasgow 4-8
- Mov. Inapropiados desaparecen en 24hrs
- Agravaz: Descerebración / decorticación
- Paciente confuso
- Amnesia retrogrado.
- 40% recuperación.

= CLASIFICACION SEVERA =

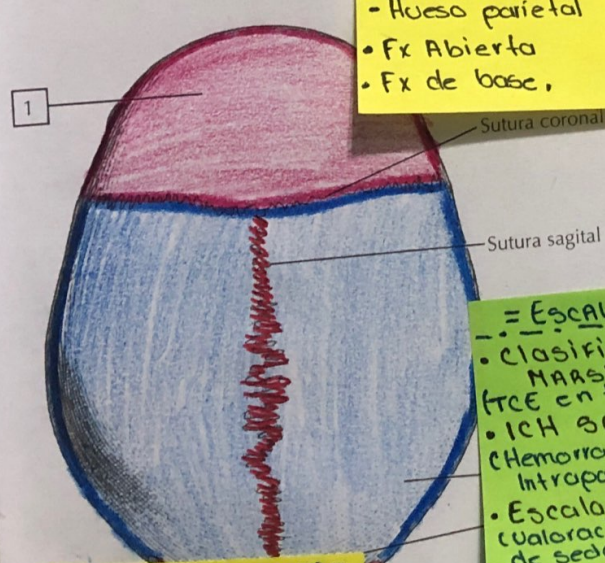
- Disrupción mecánica severa de hemisferios cerebrales
- Coma profundo por largo tiempo
- Descerebración 7 decorticación
- Disfunción autonómica
- Dura varias semanas
- Recuperación variable

= TRATAMIENTO =

- Craneotomía
- Alivia la presión intracraneal



A. Visión anterior



= FRACTURA DE CRANEO =

- Fx lineal no deprimida
 - Mas comun
- Fx deprimida del cráneo
 - 7-10%
 - Hueso parietal
- Fx Abierta
- Fx de base,

= ESCALAS =

- Clasificación de MARSHALL (TCE en tomografía)
- ICH SCORE (Hemorragia Intraparenquimatosa)
- Escala de RAMSAY (valoración del estado de sedación)
- Escala de Fisher (clasificar hemorragia subaracnoidea)

= SIGNOS DE FRACTURA =

- Signo de BATTLE (equimosis retroauricular)
- Ojos de mapache (equimosis periorbitaria)
- Otorragia - Hemotimpanico
- Otorrinorrea - rino-liquorrea
- Parálisis de VII - VIII por craneal

anatomía para colorear