



Karla Beatriz Cruz Martínez

Dr. Jesús Eduardo Cruz Domínguez

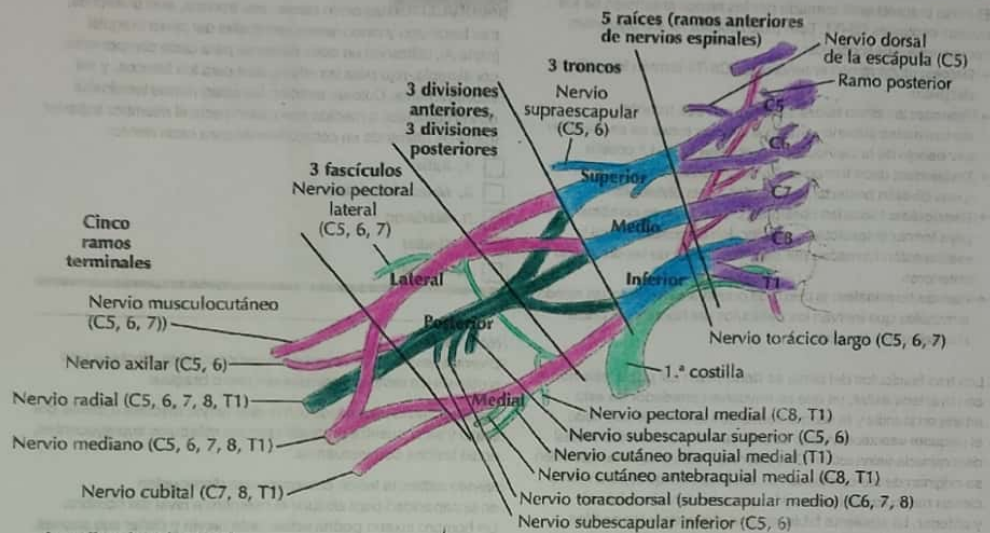
Sistema nervioso central

Medicina física y de rehabilitación

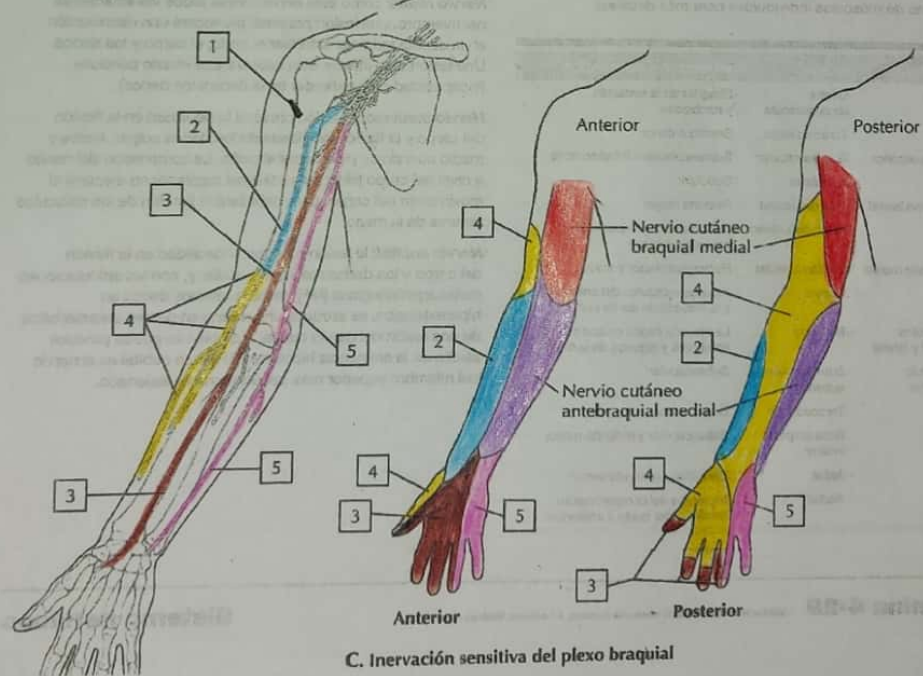
PASIÓN POR EDUCAR

5

“A”



A. Axila: plexo braquial



Lesión traumática

Daño a los nervios por trauma físico o estiramiento físico.

Degarros: ruptura parcial o completa del nervio

- Debilidad y pérdida de la sensibilidad

Estiramiento: tracción sin ruptura

- Dolor y limitación de movimiento.

Avulsión: ruptura del nervio desde la médula espinal

- Parálisis total y pérdida de función

Hernia

Rotación de discos intervertebrales que comprime raíces nerviosas.

- Dolor radicular
- Pérdida de la fuerza y sensibilidad
- Movilidad reducida

Parálisis del recién nacido:
 Es una lesión del plexo braquial que ocurre durante el parto, afectando la movilidad del brazo

Erb-Duchenne

Lesión de C5-C6

- Parálisis de hombro y codo
- Incapacidad para abducción del brazo

Klumpke

Lesión de C8-T1

- Debilidad en la mano y dedos
- "Mano en garras"

Síndrome de Horner

Es un trastorno de la vía simpática cervical

- Ptosis:** caída del párpado
- Miosis:** pupila pequeña
- Anhidrosis:** falta de sudoración en la cara

Tumores

Son neoplasmas anómalos en el plexo braquial o estructuras adyacentes.

- Pueden ser primarios o secundarios.
- Dolor persistente en el brazo
- Debilidad muscular y pérdida de función
- Puede incluir neurofibroma o schwannoma.