



**Erivan Robely Ruiz Sánchez.**

**Dr. Jesús Eduardo Cruz Domínguez**

**Fracturas.**

**MEDICINA FISICA Y DE  
REHABILITACION**

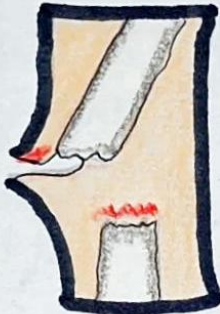**PASIÓN POR EDUCAR**

**Quinto "A"**

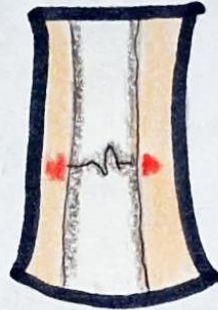
Comitán de Domínguez Chiapas a 9 de octubre del 2024.

# Tipo de fractura.

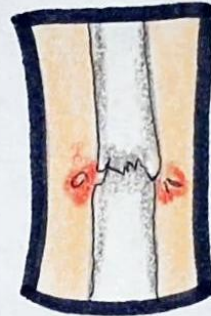
Abierta



Cerrada



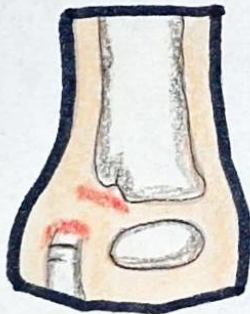Compresión



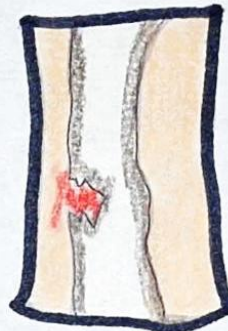
Estrés



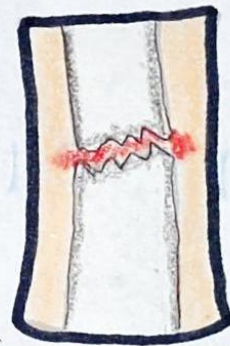
Avulsión



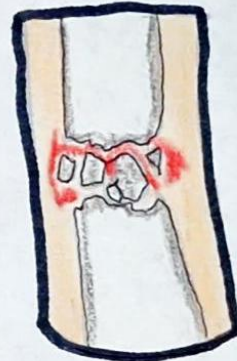Rama verde



Transversal



Comminuta



Ejemplos:



Fractura Monteggia

- Es una lesión que combina una fractura de cúbito proximal con luxación de la cabeza del radio.
- Suele ocurrir por caídas sobre el mano extendida

Fractura Galeazzi

- Fractura del radio distal y luxación de la articulación radiocubital distal
- Causada por caídas sobre la muñeca con el antebrazo en rotación

Lesión Essex-Lopresti

- Lesión compleja que involucra fractura comminuta de la cabeza del radio y una rotura de la membrana interósea
- Causado x caídas sobre el antebrazo pronado.