

CESAR FELIPE MORALES SOLIS

**DR. JESUS EDUARDO CRUZ
DOMINGUEZ**

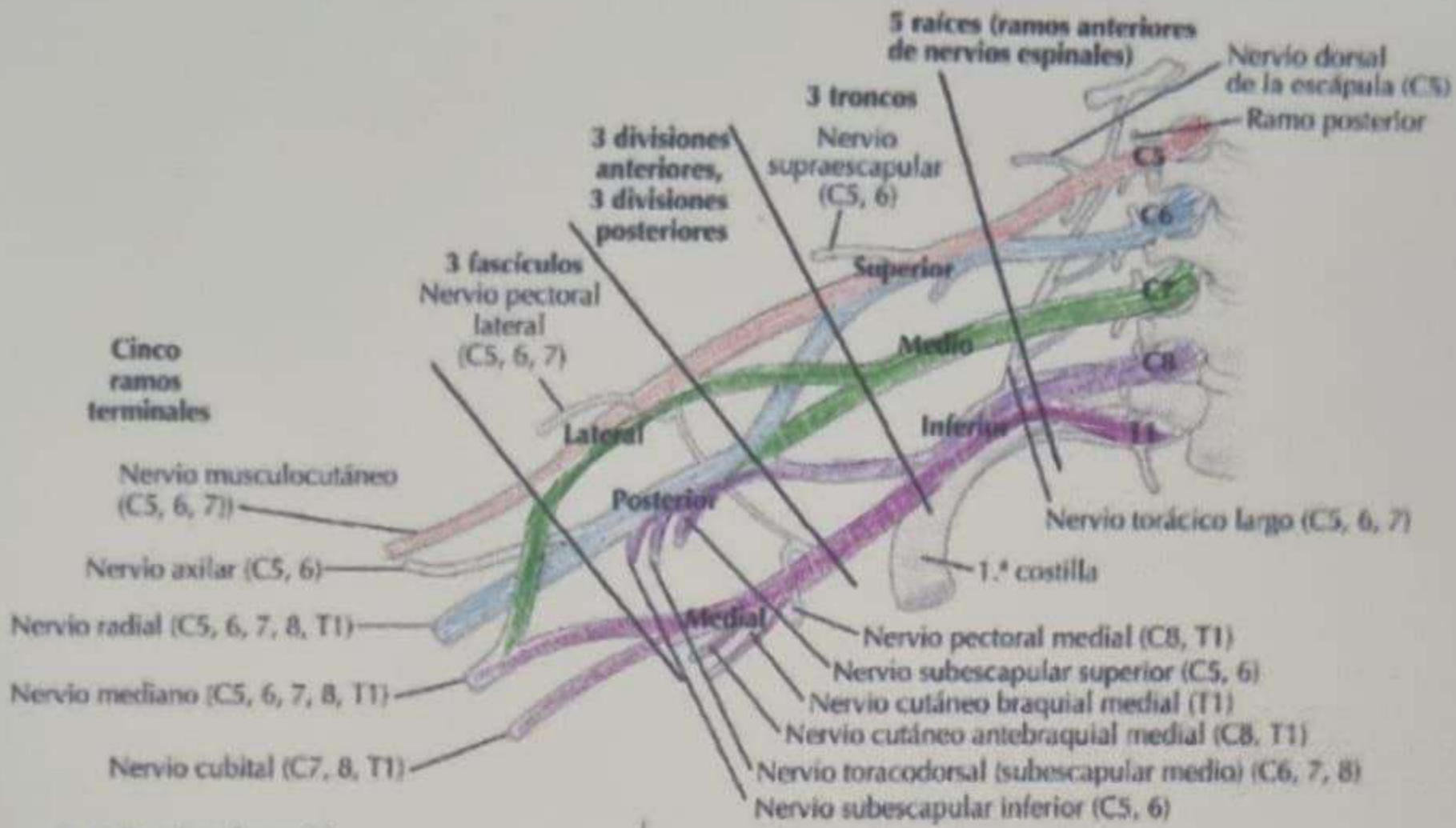
**MEDICINA FISICA Y DE
REHABILITACION**

PASIÓN POR EDUCAR

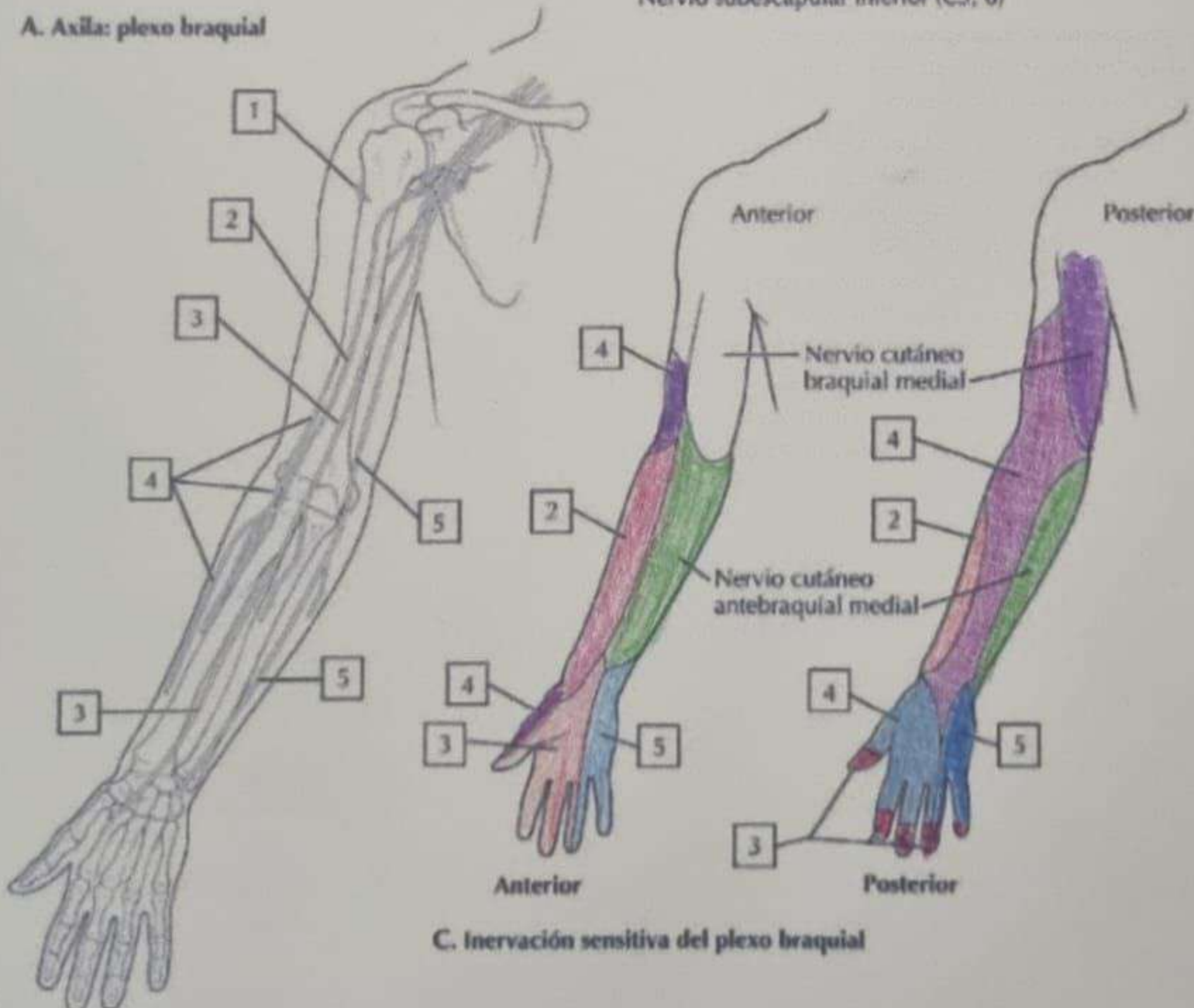
SISTEMA NERVIOSO CENTRAL

5

A



A. Axila: plexo braquial



B. Nervios del miembro superior

- ① Lesión del plexo braquial Traumática
- Resultado de un trauma directo, como accidentes automovilísticos
 - Estiramiento del plexo braquial
 - Desgarro del Plexo
 - Avulsión
- Mecanismos de lesión

Dx: EMG, ECN adherido a un tendón Tx: Reposo y fisioterapia
- Cirugía - Inyección nerviosa
- AINES - Hielo

② Parálisis braquial (Del Pájaron nacido) Erb-Duchenne

- Afectación nerviosa en las raíces C5 y C6 = C7
- Signo de propina de Mewer
- Nervio afectado: Sub escapular, Musculo cutaneo y Axilar
- Dx → EMG / ECN / RM / USG
- Tx = Aines / Conservador / Qx / Fisioterapia

③ Síndrome de Horner → Primipares

- Síntomas: ptosis / Miosis / Anhidrosis
- Dx: HC: Antecedentes de disfunción simpática: Traumas, Tumores y lesiones

Test: Cocaína: Fenilefrina: RM: TA

Tx → Tratar la causa principal → Tx sintomático

④ Síndrome de Klumpke →

- Lesión propia del plexo B. en RN específicamente en las raíces N. C8 y T1
- Signos de garra
- Dx → EMG, ECN, RM
- Tx → Conservador. AINES, Qx / Fisioterapia

⑤ Herniación Discotómica

- Compresión del plexo braquial (Cervic / Tronco) por una Hernia de Disco (Columna vertebral)
- Síntomas = discapacidad y debilidad muscular

Dx = EMG / ECN / RM / OXG

Tx = Aínicos / Terapia analgésica y fortalecimiento / Cirugía de hernia

⑥ Tumores del Plexo braquial

- Presencia de una masa supra o infraclavicular

Síntomas = Dolor y/o déficit Neurológico / Parálisis parcial / total del brazo

- Lesiones Benignas en un 80% (Schwannomas) y neurofibromas

- Dx: EMG / ECN / RM / OXG / Rx de tórax / Examen de sangre

- Tx: Cirugía y fisioterapia de fortalecimiento / Aínicos

- Tipos: Schwannoma y Neurofibroma

BIBLIOGRAFIA:

Netter, F. H. (2023). Atlas de anatomía humana (8ª ed.). Elsevier.