



**Liliana Pérez López**

**Dr. Jesús Eduardo Cruz Domínguez**

**Sistema Nervioso Central**

**Medicina Física y Rehabilitación**

**Quinto semestre**

**“A”**

**Parálisis del recién nacido**

- \* Erb-Duchenne
- \* Ocurre x parto complicado
- \* Altera C5-C6-C7
- \* Signo de Propina
- \* Afecta sobescapular, Micotáneo y D. Axilar
- Dx → EMG, ECN, RM, USG
- Tx → AINES, ox, Fisioterapia
- ! Tracción daña los nervios!

**Parálisis del recién nacido**

- \* Klumpke
- \* Altera C8-T1
- \* Signo de goma
- \* Ocurre durante el parto
- \* Relacionado con niños >3kg
- \* Hay ausencia de movimiento
- \* Ausencia de reflejo Moro
- Dx → EMG, ECN, RM, USG
- Tx → AINES, ox, Fisioterapia

**Lesión traumática**

- \* Sx Horner
- \* Se caracteriza x ptosis, miosis, anhidrosis
- \* Afecta nervio simpático de ojo y cara
- Dx → Disfunción simpática, trauma, tumor o lesiones
- Test → cocaína, RM, TAC
- Tx → Tratar la causa
- Tx sintomático

**Sx de Parsonage-Turner**

- \* Dolor intenso en hombro y brazo
- \* Debilidad aparálisis en mano
- \* Pérdida de reflejos
- Dx → RM, EMG, Prueba de sangre
- Tx → Reposo, fisioterapia AINES, terapia ocupacional

**Herniación discal**

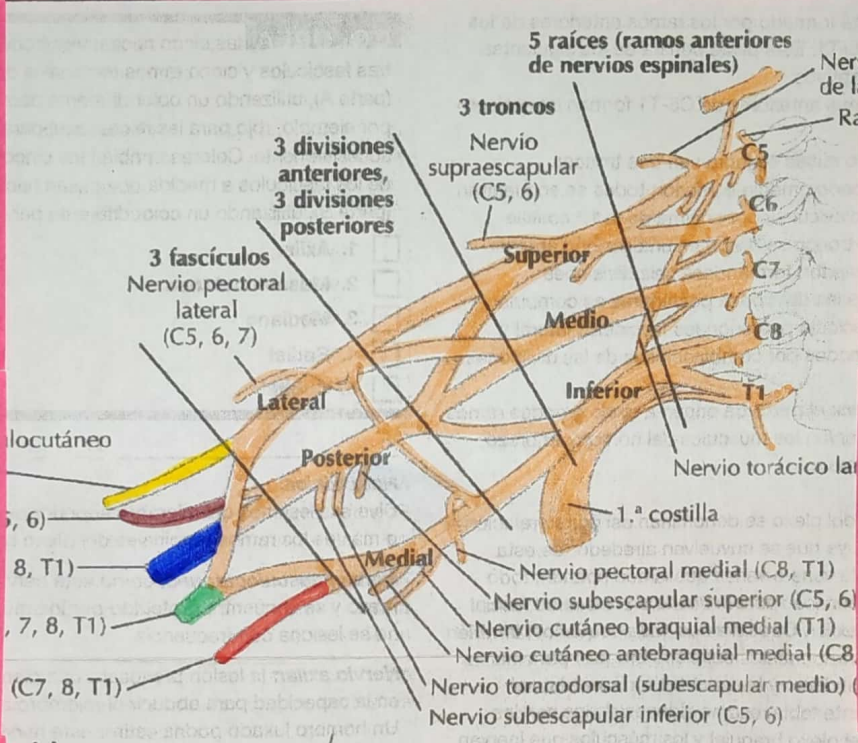
- \* Núcleo pulposo de disco intervertebral se protruye a través de una fisura en el anillo fibroso
- Causas → Desgaste, Traumas, Movimiento brusco
- Dx → EF, RM, TC, Rx, EMG
- Tx → Reposo, fisioterapia AINES, ox

**Tumores del plexo braquial**

- \* Se encuentran en cuello y hombro
- \* Benignos o malignos
- \* Varían de tamaño
- \* Dolor \* Debilidad o pérdida parálisis de reflejos
- Dx → EF, RM, TC, Rx y biopsias
- Tx → ox, radioterapia, quimioterapia y rehabilitación

**Síndrome de compresión**

- \* Causado por situaciones que llevan a un ↑ de la presión dentro de un compartimiento muscular cerrado.
- Causado por:
  - quistes
  - Tumores
  - Hematomas
  - Fracturas
  - Luxación
  - Infecciones
- Tx individualizado y adaptado a las necesidades del px

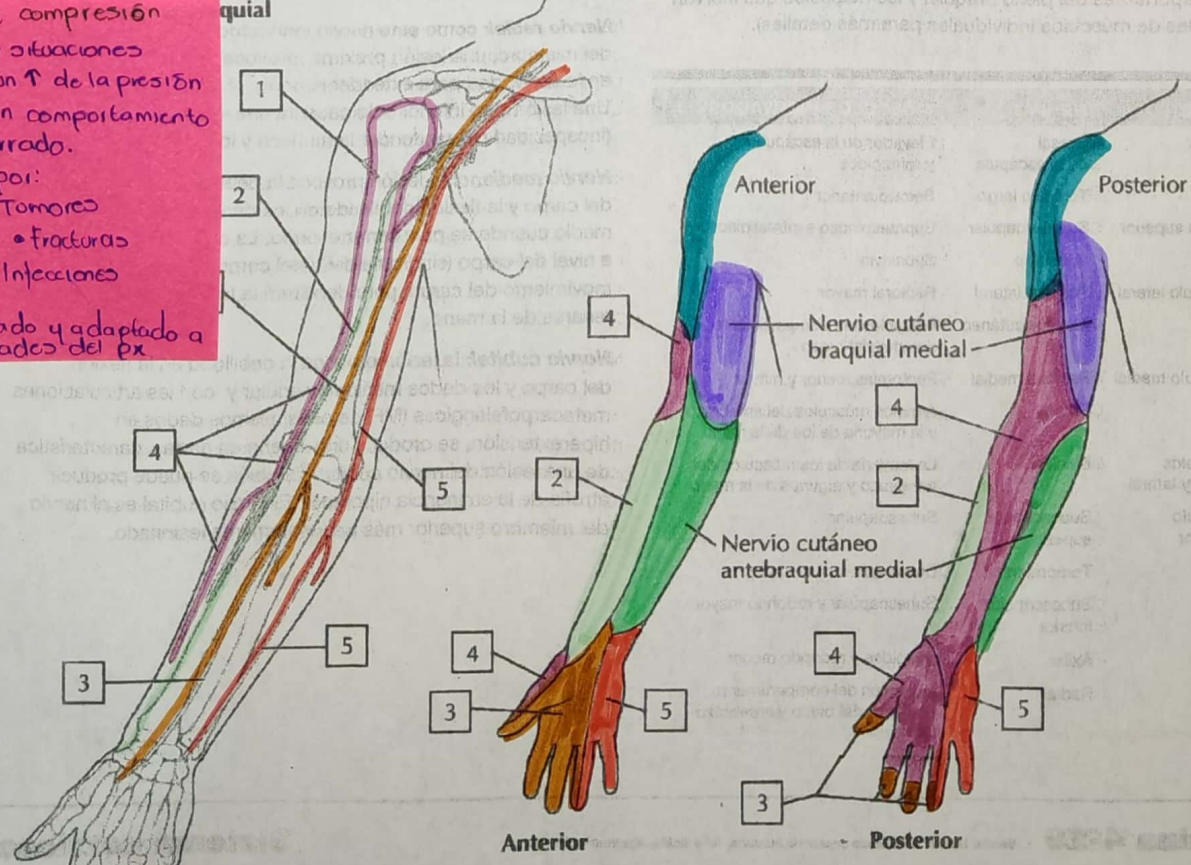


**Lesión traumática**

- \* Desgarre
- \* Resultado de trauma directo
- \* Accidentes automovilísticos
- \* Lesión deportiva
- \* Avulsión
- \* Fragmento de hueso se separa de su lugar original debido a fuerza extrema
- Estramamiento
- \* Sobrecarga sin ruptura

**Plexopatía postquirúrgica**

- \* complicación post-quirúrgica en región de cuello/hombro
- Caracterizado por:
  - Dolor
  - parálisis
  - Debilidad
  - Entumecimiento
- Causas:
  - compresión
  - In inflamación
  - infección
  - Anomalia anatómica
- Tx
  - Reposo
  - ox
  - fisioterapia
  - Terapia de rehabilitación



C. Inervación sensitiva del plexo braquial