

**Ricardo Alonso Guillen Narváez**

**Dr. Jesús Eduardo Cruz Domínguez**

**Plexo braquial**

**Medicina forense**

**Quinto semestre**

PASIÓN POR EDUCAR

**“A”**

## Parálisis Braquial del RN

Parálisis flaccida del miembro superior que se produce por la elongación del plexo braquial durante el nacimiento

## Parálisis de Erb

Lesión de C5 y C6, puede incluir C7 del plexo braquial

Nervios dañados: soboscapular, axilar musculocutáneo

M. Afectados:

M. deltoideos \* M. Biceps braquial

M. Corbraquial \* M. Supinador corto y largo

## Lesiones traumáticas

Estiramiento: sobrecarga sin rotura

Desgarro: Daño parcial o completo de las fibras nerviosas

Avulsión: Rotura completa del nervio en su origen

Cinco ramos terminales

Nervio musculocutáneo (C5, 6, 7)

Nervio axilar (C5, 6)

Nervio radial (C5, 6, 7, 8, T1)

Nervio mediano (C5, 6, 7, 8, T1)

Nervio cubital (C7, 8, T1)

## A. Axila: plexo braquial

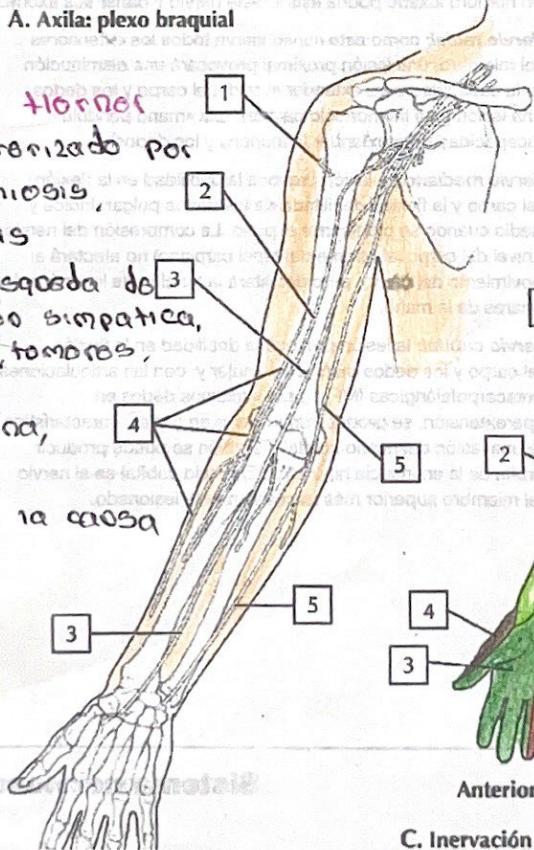
## Sx de Horner

Sx caracterizado por ptosis, miosis, anhidrosis

Dx HC: Búsqueda de disfunción simpática, traumas, tumores, lesiones

Test Cocaína, BM, TAC

Tx: Tratar la causa



## Parálisis de Klumpke

Lesión de C8 a T1 del plexo braquial

Musulos dañados:

- Dinar - Mediano

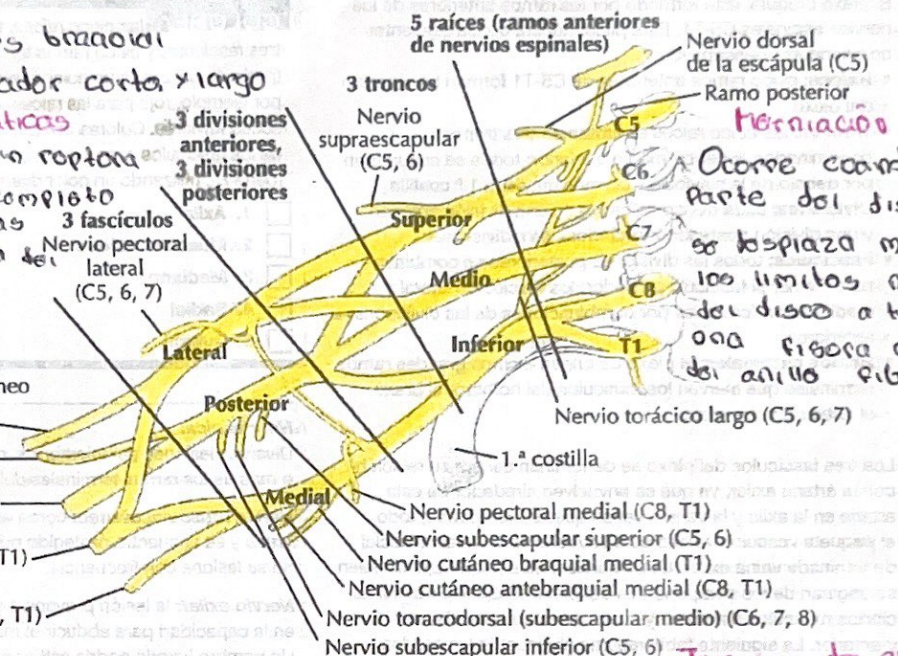
M. Afectados

- M. Tenar - M. Hipotenar

- M. Interóseos - M. Interóseos

## Plexo braquial

4



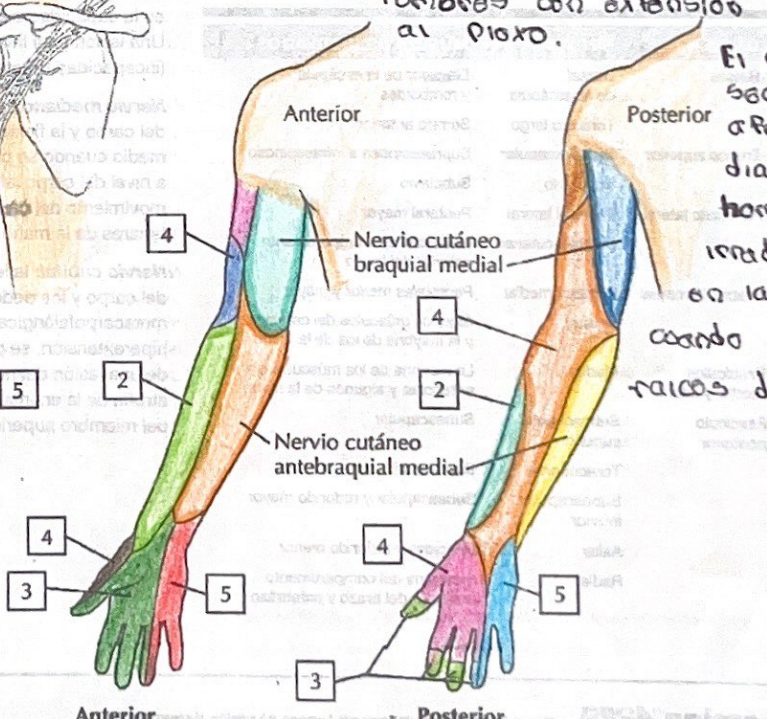
## Herniación discal

Ocorre cuando una parte del disco vertebral se desplaza más allá de los límites normales del disco a través de una fisura o rotura del anillo fibroso

## Tumores del plexo braquial

Ocasionalmente son secundarias a tumores con extensión directa al plexo.

El dolor secundario afecta primordialmente al hombro, con irradiación distal en la extremidad cuando afectan raíces de C8 a T1



C. Inervación sensitiva del plexo braquial