



Erivan Robely Ruiz Sánchez.

Dr. Jesús Eduardo Cruz Domínguez

Plexo braquial y patologías.

Medicina física y de rehabilitación

PASIÓN POR EDUCAR

Quinto "A"

Comitán de Domínguez Chiapas a 11 de septiembre del 2025.

① Lesión del plexo braquial traumática.

- Resultado de un trauma directo como accidentes automovilísticos
- Estrivamiento
- Desgarro
- Auloron

② Parálisis braquial del RN.

Erb - Duchenne
Afección nerviosa en las raíces C5 y C6
- signo de propina de mesero

Dx = EMG, ECN, RM, USG

③ Sx de Horner

Prímpiras
síntomas: ptosis, miosis, Anhidrosis
Traumas y lesiones.

OO Oo OO
Plexo braquial

④ síndrome de Klumpke

Prímpiras
Lesión propia del plexo Ben RN. específicamente en las raíces N.C. 8 y T1.

• Signos de Garra

↓
Nervio afectado
subescapular

- Cinco ramos terminales
- Nervio musculocutáneo (C5, 6, 7)
 - Nervio axilar (C5, 6)
 - Nervio radial (C5, 6, 7, 8, T1)
 - Nervio mediano (C5, 6, 7, 8, T1)
 - Nervio cubital (C7, 8, T1)

3 divisiones anteriores, 3 divisiones posteriores

3 fascículos
Nervio pectoral lateral (C5, 6, 7)

Lateral

Posterior

Medial

5 raíces (ramos anteriores de nervios espinales)

Nervio dorsal de la escápula (C5)
Ramo posterior

3 troncos

Nervio supraescapular (C5, 6)

Superior

Medio

Inferior

Nervio torácico largo (C5, 6, 7) por una 1.ª costilla

Nervio pectoral medial (C8, T1)

Nervio subescapular superior (C5, 6)

Nervio cutáneo braquial medial (T1)

Nervio cutáneo antebraquial medial (C8, T1)

Nervio toracodorsal (subescapular medio) (C6, 7, 8)

Nervio subescapular inferior (C5, 6)

A. Axila: plexo braquial

⑦ Hernia discotómica

* Compresión del plexo braquial (raíz/tronco)

Hernia de disco

(Columna vertebral)

Dx = EMG, ECN, RM/USG

Síntomas: discapacidad, debilidad muscular
Tx: Aines, terapia analgésica y fortalecimiento + cirugía de hernia

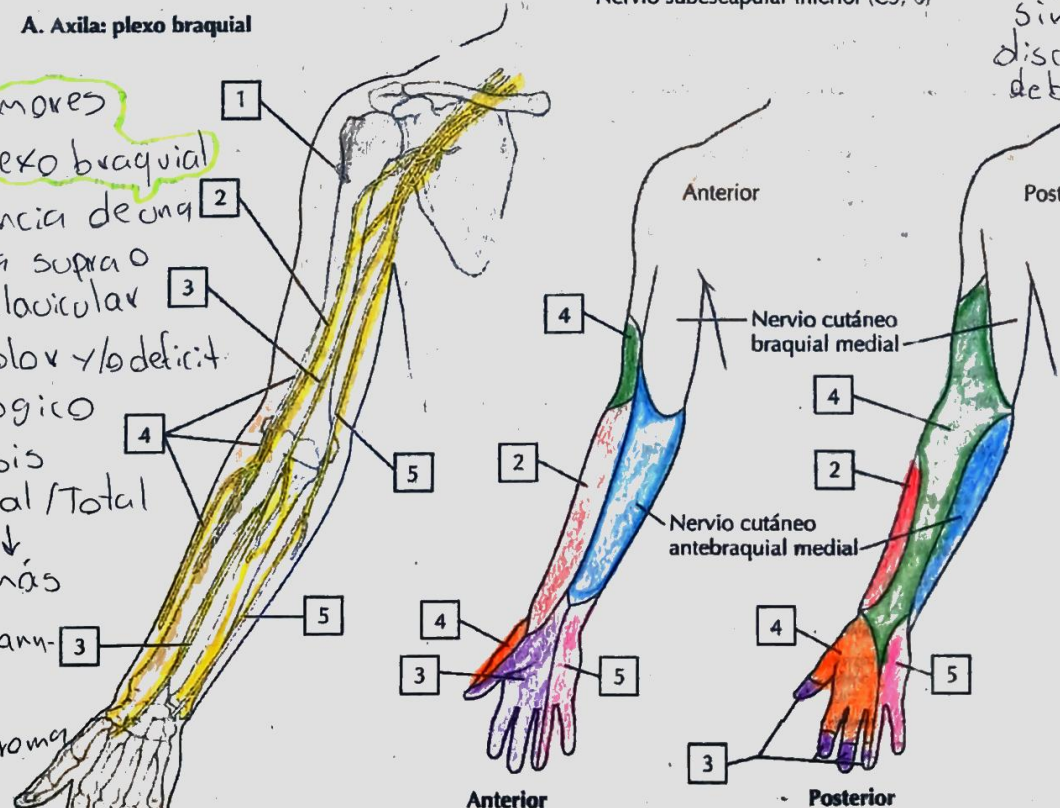
⑧ Tumores del plexo braquial

- Presencia de una masa supra o infraclavicular
Sx = Dolor y/o déficit neurológico

Parálisis parcial/Total

Tipos más

Schwannoma y neurofibroma



C. Inervación sensitiva del plexo braquial