

MEDICINA FISICA Y REHABILITACION

Alondra Monserrath Diaz Albores

Dr. Jesus Eduardo Cruz Dominguez

Quinto semestre


Plataforma

PASIÓN POR EDUCAR

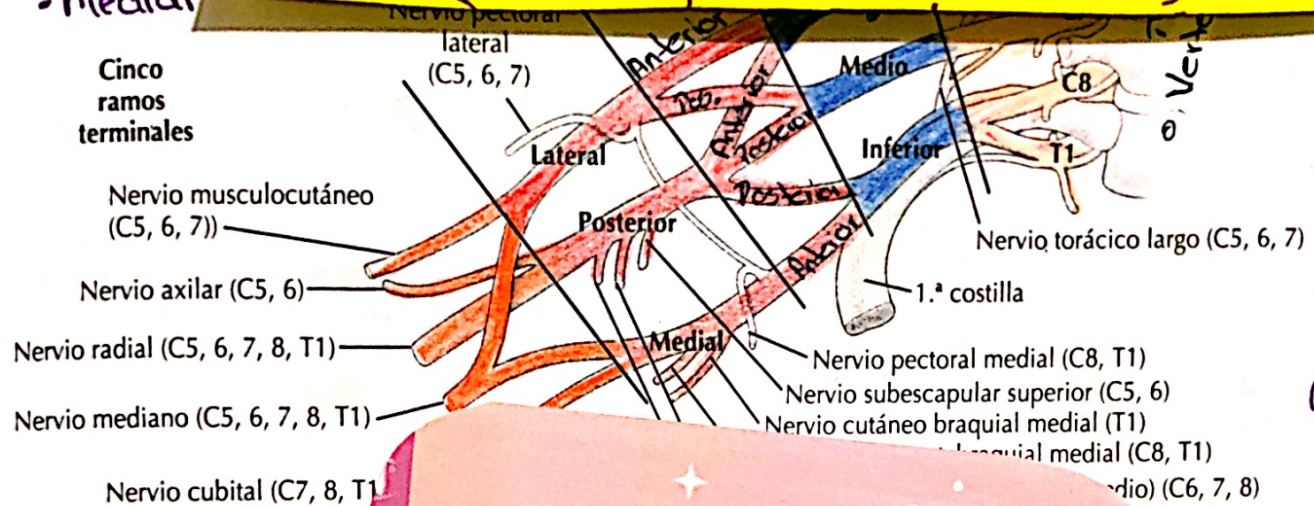
“A”

1ra unidad

Plexo Braquial



Parálisis C8 y T1
- Signo de
- Heredo at
- Medial



Parálisis Erb.
- C5, C6 y C7
- signos de proxi- de mesero.

A. Axila: plexo braquial

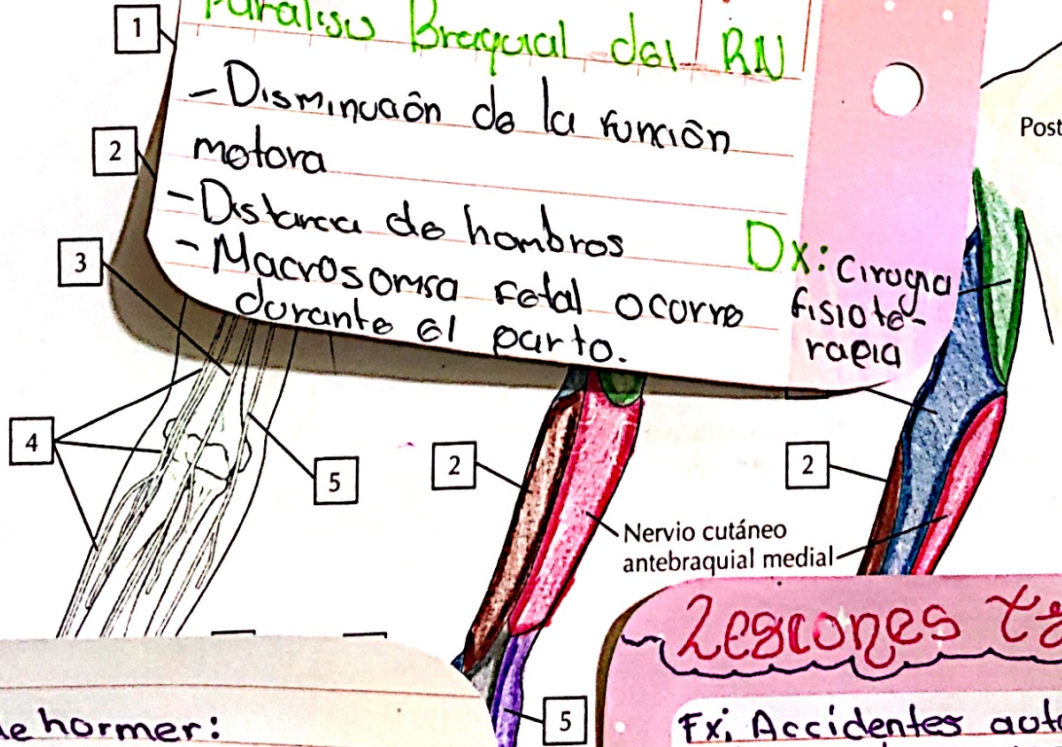
FECHA

Parálisis Braquial del RN

- Disminución de la función motora
- Dolor de hombros
- Macrosomía fetal ocurre durante el parto.

Dx: Cirugía fisioterapia

Tumores: Schwannomas originados y son benignos
- Neurofibromas
- Lipomas
-> T.: metastásica.



Sx de Horner:
- Ptosis, miosis y anhidrosis
Dx: Búsqueda, difusión, simpático traumas y tumores y lesiones

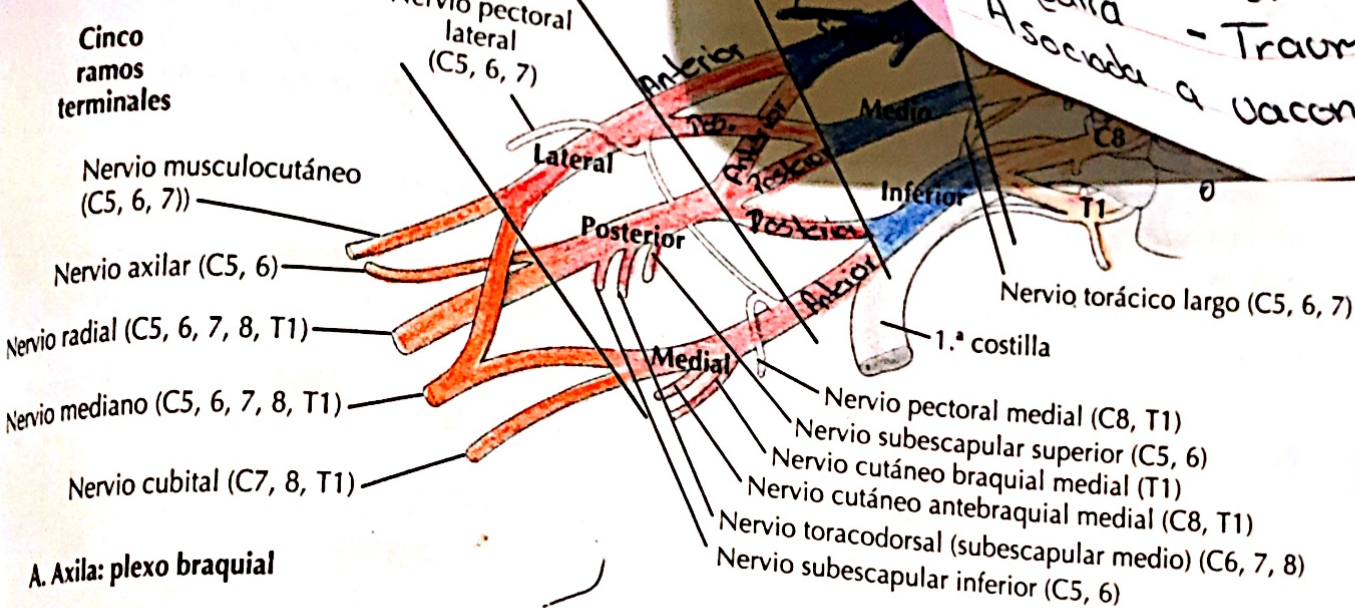
Tx: Test: Cocaína, RM, TAC
tratar la causa

Lesiones Traumáticas

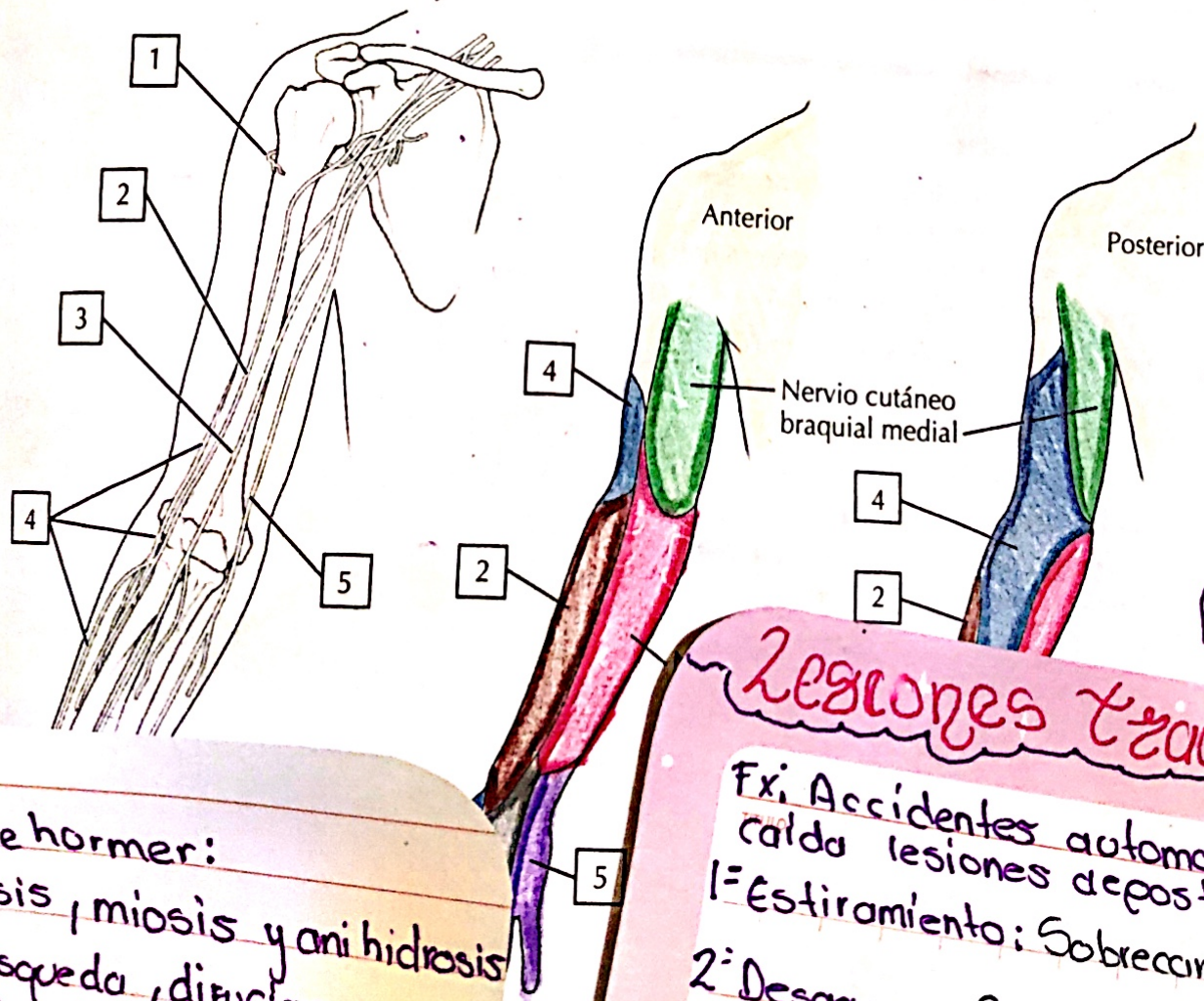
Ex: Accidentes automovilísticos, caída lesiones deportivas.
1º Estiramiento: Sobrecarga sin ruptura
2º Desgarros: Sobrecarga sin ruptura
3º Avulsión: Mas severa, ruptura completa del nervio

Parálisis de Músculo:
C8 y T1

• signo de agarra
• Nerulo afectado:
• Medial



A. Axila: plexo braquial



Parálisis Erb
• C5, 6 y 7
• signos de pro-
de mesero.

Tumores: Schwannomas
originados y son benignos
- Neurofibromas
- Lipomas
-> T. metastásica.

Lesiones Traumáticas

- 1.º: Accidentes automovilísticos, caída lesiones de posturas.
- 2.º: Estiramiento: Sobrecarga sin ruptura
- 3.º: Desgarros: Sobrecarga sin ruptura
- 4.º: Avulsión: Mas severa, ruptura completa del nervio

Sx de Horner:
• Ptosis, miosis y anhidrosis
• Búsqueda, dilatación, simpático traumas y tumores y lesiones

Test: Cocaína, Bm, Tnc

Neuropatía Braquial

Aparición súbita del dolor intenso en el brazo.
- Debilidad
- Atrofia Muscular
- Idiopática
- Asociada a vacunas
- Trauma