



Efraín de Jesús Gordillo García

Fracturas y Luxofracturas

Medicina Física y Rehabilitación

5°A

PASIÓN POR EDUCAR

Comitán de Domínguez Chiapas a 6 de octubre del 2024

CONFIGURACIÓN TIPOS DE FRACTURAS.

FX SIMPLE: El hueso se rompe en un solo lugar, sin afectar la piel.

FX COMPUESTA: El hueso se rompe y atraviesa la piel aumentando el riesgo de infección.

POR SU PATRÓN

FX TRANSVERSAL: la línea de fractura es horizontal

FX OBLICUA: línea de fractura es diagonal

FX ESPIRAL: ocurre por torsión creando un patrón espiral

FX COMINUTA: Se rompe en varios fragmentos > 2


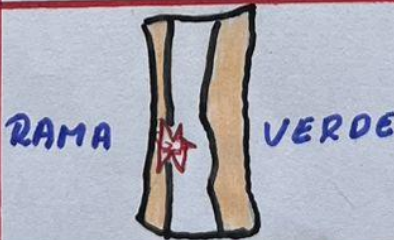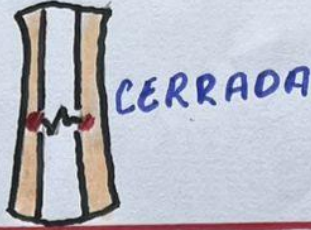
CAUSA. FX TRAUMÁTICA: Resultado de un impacto o accidente

FX POR ESTRES: pequeñas grietas causadas por uso o estrés

POR ESTABILIDAD. FX ESTABLE: los extremos del hueso se unen bien

FX INESTABLE: los extremos están desalineados y se mueven

FX PATOLÓGICAS ocurren en huesos debilitados por condiciones médicas \rightarrow osteoporosis o tumores.



LUXOFRACTURAS.

MONTEGGIA.

Luxación del radio proximal y fractura del cubito

Clasificación

Tipo I: FX del tercio proximal o medio del cubito con angulación anterior de los fragmentos fracturados y luxación anterior de la cabeza radial (70%)

Tipo II: FX del tercio proximal o medio del cubito con angulación posterior de los fragmentos fracturados y luxación posterior o posterolateral de la cabeza radial

Tipo III: Luxación lateral cabeza radial, fractura tercio proximal cubito con angulación lateral

Tipo IV: FX ambos huesos, luxación anterior cabeza radial

GALEZZI:

implica fractura de diafisis de radio acompañada de luxación de articulación radiocubital distal

CAUSAS y MECANISMOS:

Suelen ser el resultado de un trauma directo o fuerza contundente aplicado sobre el antebrazo. Accidentes, caídas altas, impactos deportivos \rightarrow es mecanismo típico. Implica una caída sobre la mano extendida lo que genera una fuerza que fractura el radio.

ESSEX.

fractura de cabeza radial más afectación de articulación radiocubital distal con lesión de la membrana interosea; Se presenta un caso de luxación bilateral de codo presentando uno de los codos asociado a una lesión ESSEX

\times Reducción cerrada precoz comprobando posteriormente la estabilidad de codo