

Universidad del Sureste
Licenciatura en Medicina Humana

José Carlos Cruz Camacho.

DR. Jesús Eduardo Cruz Domínguez

"MEDICINA FISICA Y REHABILITACION".

Grado: 5

Grupo: "A"

PASIÓN POR EDUCAR

Comitán de Domínguez a 07/09/2024

(Lesiones Traumáticas.)

Estiramiento: Sobrecarga sin rotura
 Desgarro: Daño parcial o completo de las fibras nerviosas
 Avulsión: Ruptura completa del nervio en su de origen.

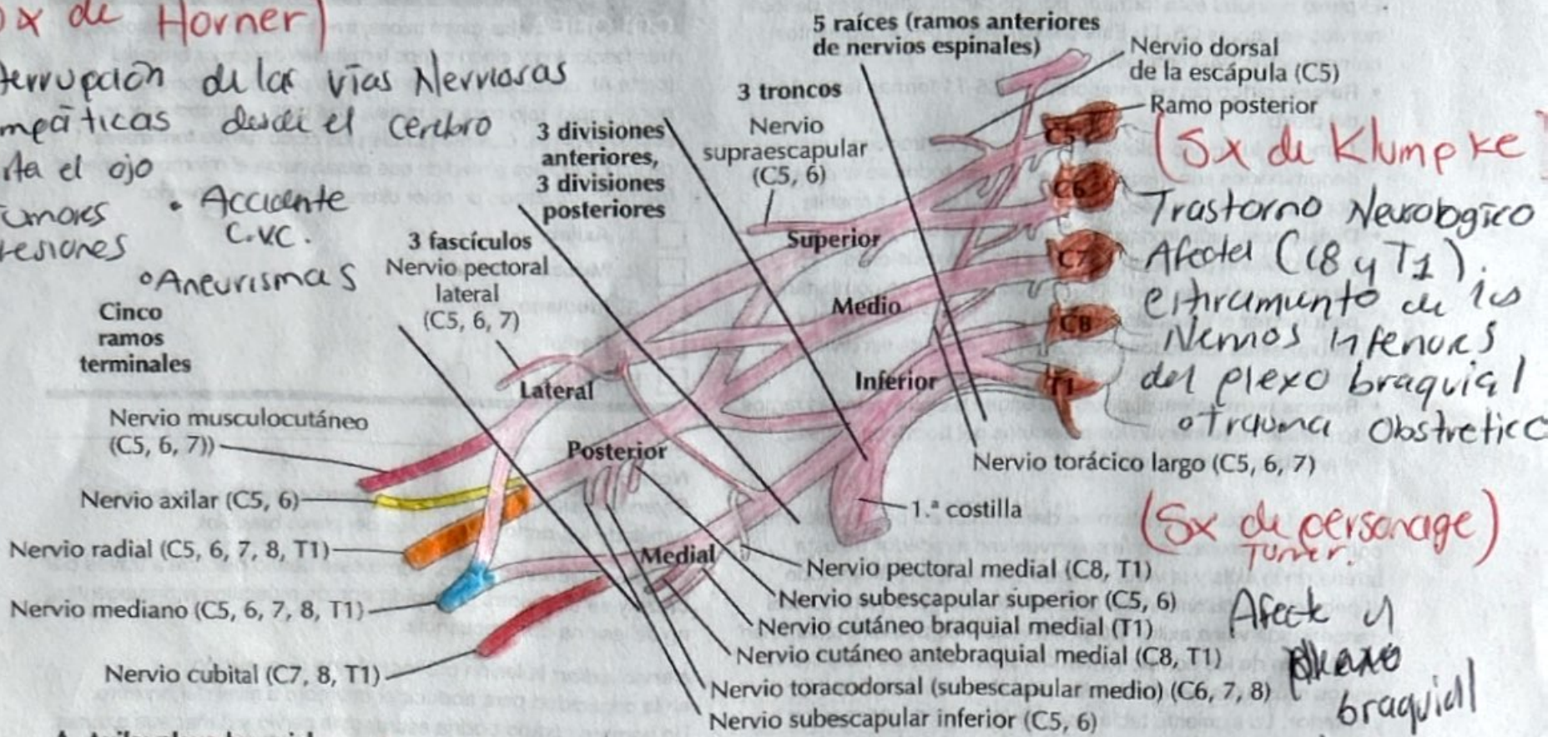
(Parálisis Braquial del RN)
 Desmielinización de la fibra motora (Lesión)
 • Distocia de hombros
 • Macrosomía fetal
 Ocurre durante el parto Partos difíciles
 Dx: Cirugía, Fisioterapia

Plexo braquial

(Sx de Horner)

Interrupción de las vías Nerviosas Simpáticas desde el cerebro hasta el ojo

- Tumores
- Lesiones
- Accidente C.V.C.
- Aneurismas



(Sx de Klumpke)

Trastorno Neurológico Afecta (C8 y T1).
 Estiramiento de los Nervios inferiores del plexo braquial o trauma obstetrico

(Sx de Parsonage Turner)

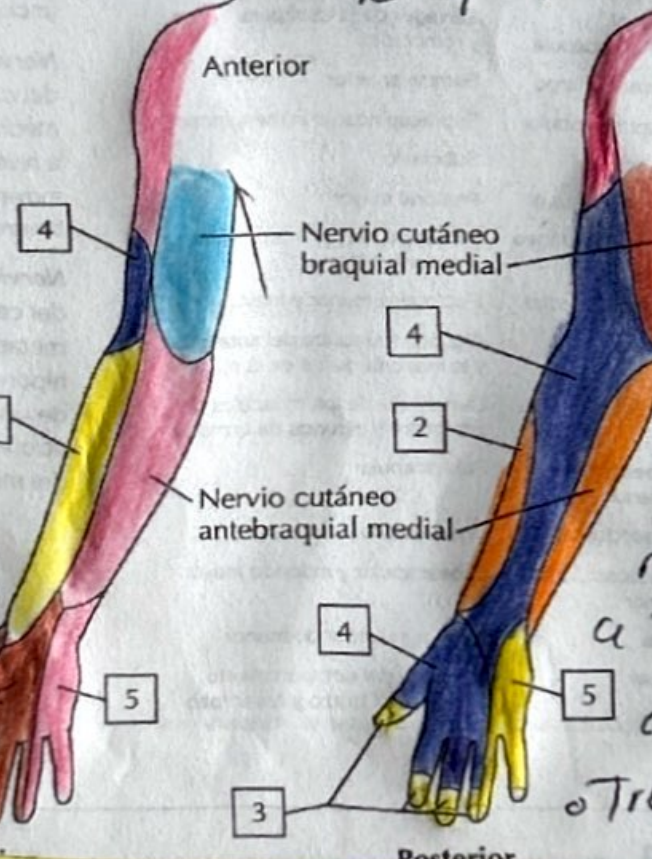
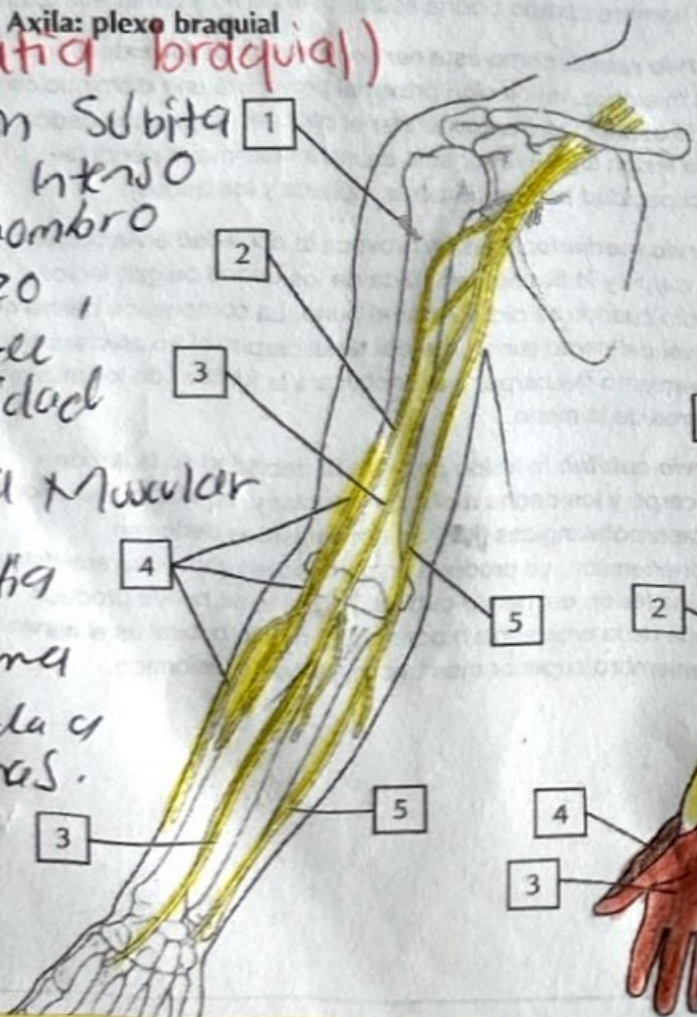
Afecta el plexo braquial

Conocido como "Nevritis Alérgica" o "Medula espinal braquial"

(Neuropatía braquial)

Aparición Súbita de dolor intenso en el hombro o el brazo, seguido de debilidad

- Atrfia Muscular
- Idiopática
- Trauma
- Asociada a vacunas.



(Herniación discotómica)

Ocurre cuando una parte del disco intervertebral se desplaza más allá de los límites normales del disco a través de una fisura o ruptura del anillo fibroso
 • Trauma o fac. genético

(Tumores del plexo braquial).
 Schwannomas: Tumores benignos originados en las células Schwann
 Neurofibromas: Tumores benignos
 Lipomas
 T. Metastásicos

(Plexopatía parquirúrgica).
 Ocurre como una complicación después de una cirugía
 • Tracción Nerviosa
 • posición quirúrgica
 • compresión directa
 • Anestesia.

(Sx de Compresión)
 puede ser causado por diversas situaciones que llevan a un aumento de la presión dentro de un compartimiento muscular cerrado
 • Trauma
 • Vendajes