



PASIÓN POR EDUCAR

Nombre del Alumno: Ailyn Yamili Antonio Gómez

Nombre del tema: esquema plexo braquial

Parcial: 1°

Nombre de la Materia: Medicina Física y de Rehabilitación.

Nombre del profesor: Dr. Jesús Eduardo Cruz Domínguez.

Nombre de la Licenciatura: Medicina Humana.

Semestre: 5to

Comitán de Domínguez, Chiapas a 09 de septiembre de 2024

**Lesiones Traumáticas**

- Estiramiento: sobre carga sin ruptura
- Desgarro: Daño parcial o completo
- Avulsión: Fibras nerviosas completa del nervio de su origen

Ailyn Yamili Antonio Gomez SA

Parálisis Braquial RN

- Disminución de la función motora (lesión)
- Distorción de hombro
- Macrosomía fetal
- Ocurre durante el parto difícil
- Rx: Fisioterapia o cirugía

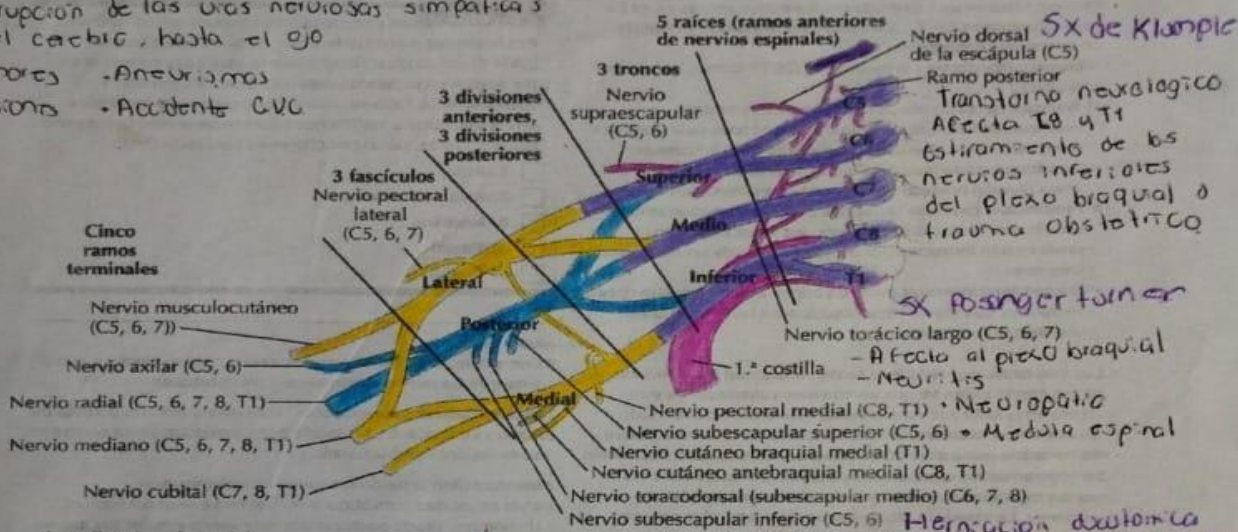
**Sx de Horner**

Interrupción de las vías nerviosas simpáticas de el cerebro, hasta el ojo

- Tumores -Aneurismas
- Lesiones -Accidente CVC

**Plexo braquial**

4



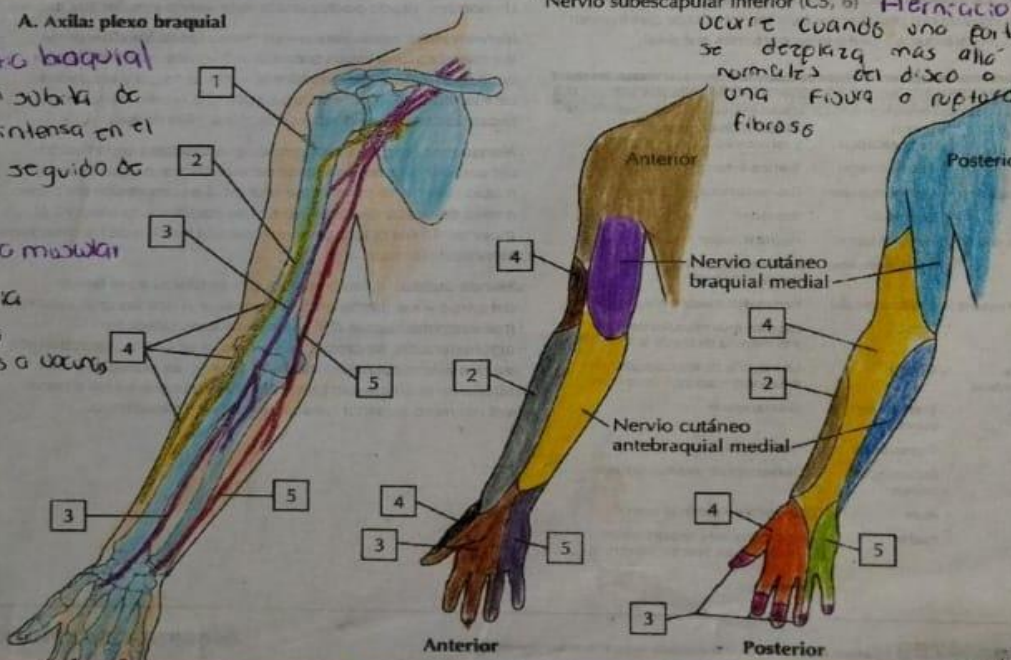
**A. Axila: plexo braquial**

**Neuropatía braquial**

Aparición súbita de evolución intensa en el hombro, seguido de debilidad

**Atrofia muscular**

- Idiopática
- Trauma
- Accidentes o caídas



**Tumores del plexo braquial**

- Schwannomas  
Tumores benignos originados en las células Schwann

**Neurofibromas**

- Tumores benignos
- Lipomas
- T. metastásicos

**Plexopatía posquirúrgica**

Ocurre como una complicación después de una cirugía

- Tensión nerviosa
- Posición qx
- Compresión directa
- Anestesia

**Sx de compresión**

-Puede ser causado por diversas situaciones que llevan a un aumento de la presión dentro de un compartimiento muscular cerrado

- Trauma
- Vendaje
- Ejercicio excesivo