



Carolina Hernández Hernández

Cruz Domínguez Jesús Eduardo

Tarea

**Medicina Física y
Rehabilitación**

5 "A"

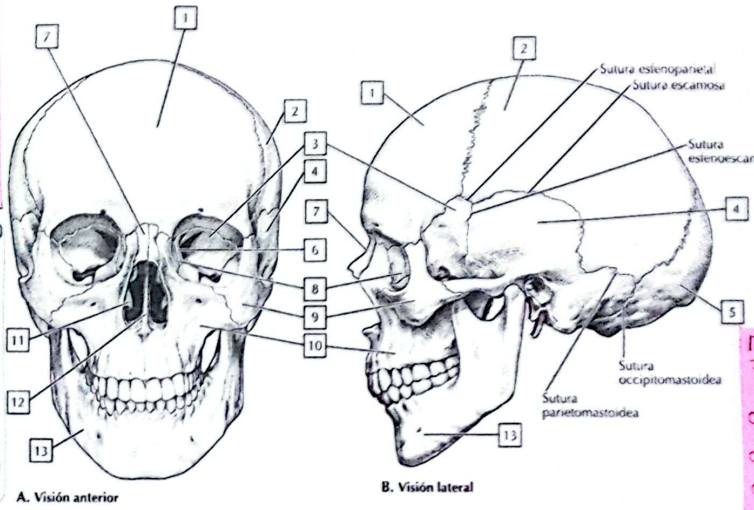
Comitán de Domínguez Chiapas a 2 de diciembre del 2024.

Definición
 #Corresponde al traumatismo craneoencefálico, producen lesiones crónicas en donde existe pérdida de integridad neuronal
 #Pacientes requieren manejo por parte de triaje intensivo
 #Es una lesión estructural y/o alteración fisiológica de la función cerebral inducida por un traumatismo a causa de un esfuerzo externo.

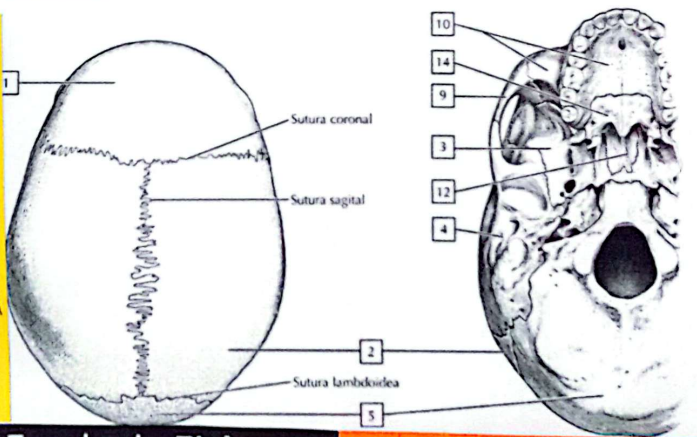
Características externas del cráneo

2 Clasificación
 o Por el mecanismo
 Cerrado y penetrante
 Por cavidad
 Con ayuda de la escala de Glasgow
 Leve, moderada, severa
 o Posible manejo
 o Médico
 o Quirúrgico
 o Triaje intensivo

COMPONENTE	PUNTAJE	PUNTOS	MORTALIDAD
Escala de Glasgow			
3 a 4	2	0	0%
5 a 12	1	1	13%
13-15	0	2	26%
Edad			
>80 años	1	3	72%
<80 años	0	4	97%
Ubicación			
Infratentorial	1	5	100%
Supratentorial	0		
Volumen			
>30 cm ³	1		
<30 cm ³	0		
Vaciado ventricular			
Presente	1		
Ausente	0		



Signo de fractura de base de cráneo
 o Signo de Battle (Equimosis retroauricular)
 o Ojos de mapache (Equimosis periorbitaria)
 o Otorragia hemolimpánica
 o Olfacción - mialiquia
 Parálisis de VII-VIII por craneal



7 pasos para intubación

- o Preparación
- o Preoxygenación
- o Prealaminado
- o Protección y posicionamiento
- o Parálisis e inducción
- o Procedimiento de intubación
- o Post-intubación

ESCALA DE RAMSAY

NIVEL	CARACTERÍSTICAS	TIP
1	Paciente despierto, ansioso, agitado o inquieto.	1 2 3
2	Paciente despierto, cooperador, orientado y tranquilo.	1 2 3
3	Paciente dormido que responde a estímulos verbales.	1 2 3
4	Paciente somnoliento con respuesta rápida a estímulos.	1 2 3
5	Paciente dormido con respuesta lenta a estímulos.	1 2 3
6	Paciente profundamente dormido sin respuesta.	1 2 3

TIP Una intubación exitosa requiere un paciente con una adecuada profundidad de anestesia y un adecuado tamaño de tubo endotraqueal.

Escala de Fisher
 para clasificar la hemorragia subaracnoidea

I Sin incidencia de hemorragia	II Sintoma débil, pero con un nivel de conciencia normal
III Colapso grave, vitalidad <1 mes, mortalidad vertiginosa	IV Mortalidad subaracnoidea, mortalidad por hemorragia intracerebral

Fracturas de cráneo
 #Tx local no deprimido
 o Mas comunes
 o Asociado a concusión o contusión
 #Tx deprimido del cráneo
 o Hueso parietal
 o Simple o compuestas
 #Tx abierto
 o Comunicación directa entre tejido blando y cerebral por ruptura de dura madre
 #Tx de base
 o Signo de Battle
 o Signo de mapache