



**Itzel García Ortiz**

**Dr. Jesús Eduardo Cruz Domínguez**

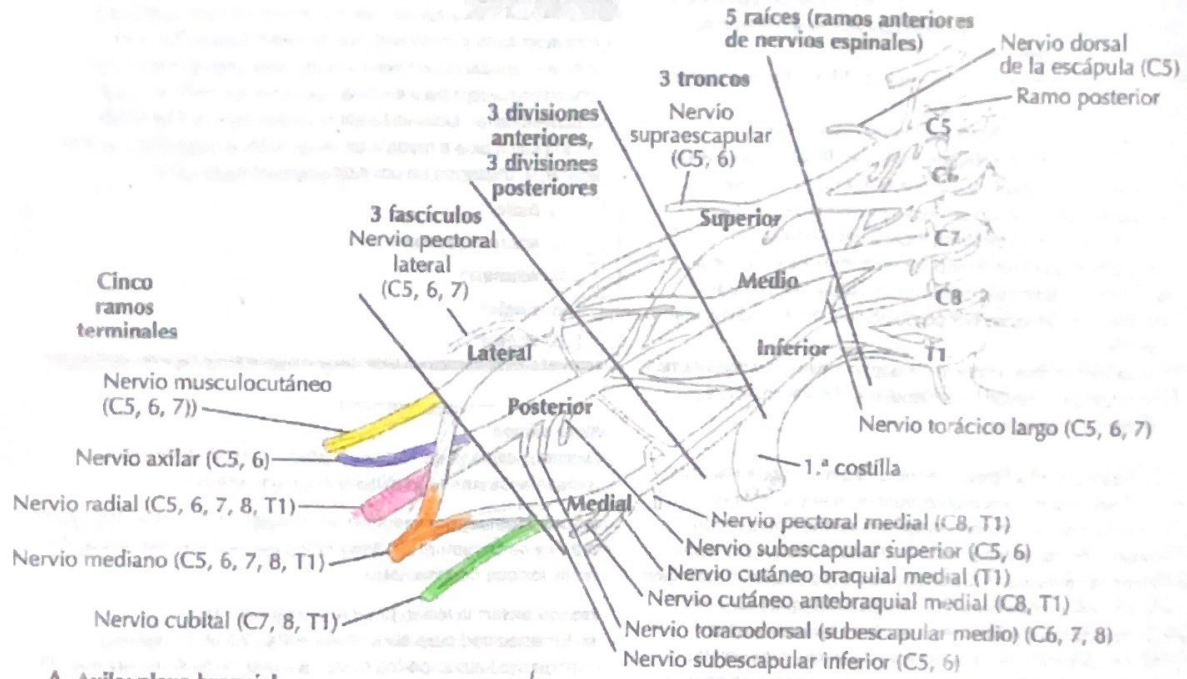
**PLEXO BRAQUIAL, PRINCIPALES  
PATOLOGIAS**

**PASIÓN POR EDUCAR**

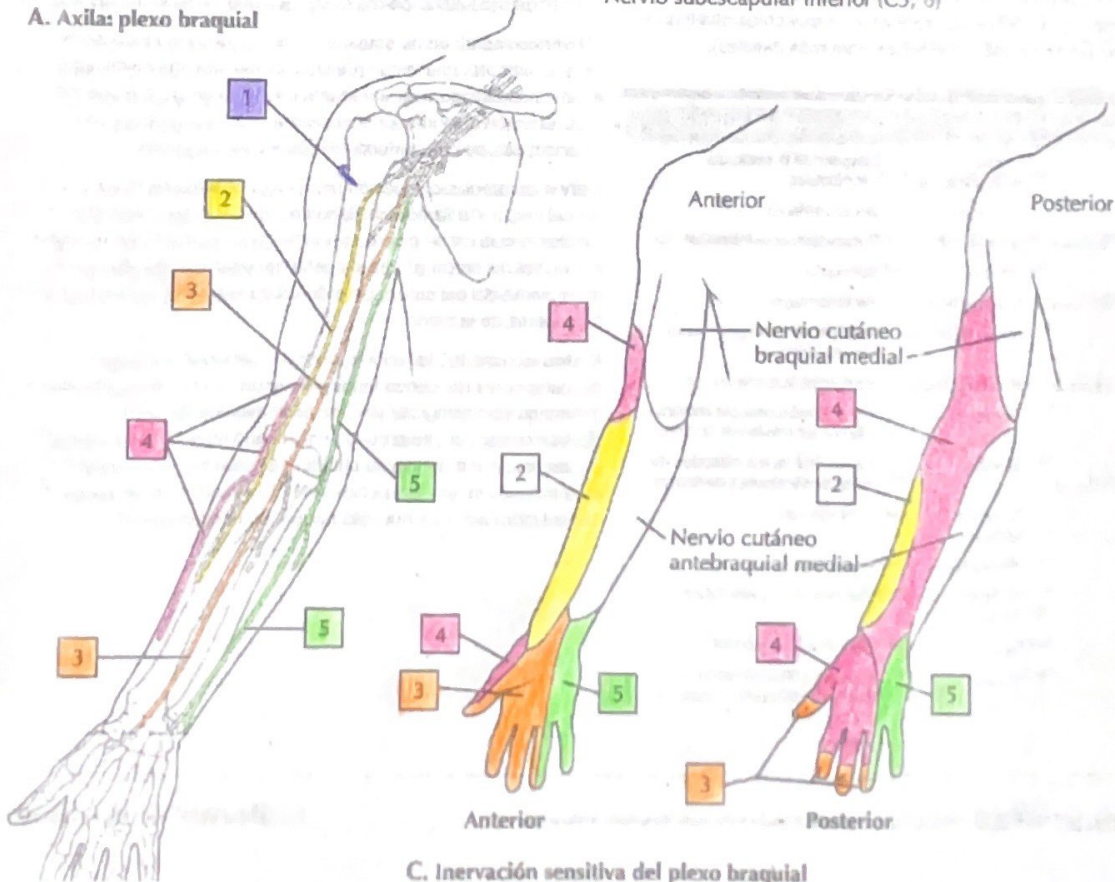
**Medicina Física y de Rehabilitación**

**5° "A"**

Comitán de Domínguez Chiapas a 11 de septiembre de 2024.



**A. Axila: plexo braquial**



**C. Inervación sensitiva del plexo braquial**

# 4

## Plexo braquial

El plexo braquial está formado por los ramos anteriores de los nervios espinales C5-T1. Este plexo consta de los siguientes componentes descriptivos:

- **Raíces:** cinco ramos anteriores de C5-T1 forman las «raíces» del plexo
- **Troncos:** las cinco raíces se juntan en tres troncos, denominados superior, medio e inferior; todos se encuentran por debajo de la clavícula y por encima de la 1.ª costilla
- **Divisiones:** cada tronco se divide en una división anterior y una división posterior, formándose seis divisiones
- **Fascículos:** todas las divisiones posteriores se combinan para formar el fascículo posterior; los fascículos lateral y medial están formados por combinaciones de las divisiones anteriores
- **Ramos terminales:** el plexo da origen a cinco grandes ramos terminales que inervan los músculos del hombro, el brazo, el antebrazo y la mano

Los tres fascículos del plexo se denominan así por su relación con la arteria axilar, ya que se envuelven alrededor de esta arteria en la axila y la vena o venas que la acompañan; todo el paquete vasculonervioso está envuelto en una vaina fascial denominada vaina axilar. Otros nervios, más pequeños, también se originan de los componentes del plexo braquial para inervar ciertos músculos del dorso y las paredes torácicas lateral y anterior. La siguiente tabla resume algunos de los nervios más importantes del plexo braquial y los músculos que inervan (v. tablas de músculos individuales para más detalles).

ORIGEN DE	NERVIOS	MÚSCULOS INERVADOS
Raíces	Dorsal de la escápula	Elevador de la escápula y romboides
	Torácico largo	Serrato anterior
Tronco superior	Supraescapular	Supraespinoso e infraespinoso
	Subclavio	Subclavio
Fascículo lateral	Pectoral lateral	Pectoral mayor
	Musculocutáneo	Músculos del compartimento anterior del brazo
Fascículo medial	Pectoral medial	Pectorales menor y mayor
	Cubital	Algunos músculos del antebrazo y la mayoría de los de la mano
Fascículos medial y lateral	Mediano	La mayoría de los músculos del antebrazo y algunos de la mano
	Subescapular superior	Subescapular
Fascículo posterior	Toracodorsal	Dorsal ancho
	Subescapular inferior	Subescapular y redondo mayor
	Axilar	Deltoides y redondo menor
	Radial	Músculos del compartimento posterior del brazo y antebrazo

**COLOREA** las cinco raíces, tres troncos, seis divisiones, tres fascículos y cinco ramos terminales del plexo braquial (parte A), utilizando un color diferente para cada componente; por ejemplo, rojo para las raíces, azul para los troncos, y así sucesivamente. Colorea también los cinco ramos terminales de los fascículos a medida que pasan hacia el miembro superior (parte B), utilizando un color diferente para cada nervio:

1. Axilar
2. Musculocutáneo
3. Mediano
4. Radial
5. Cubital

### Nota clínica:

Diversas lesiones del miembro superior pueden afectar a uno o más de los ramos terminales del plexo braquial.

**Nervio musculocutáneo:** como este nervio discurre a través del brazo y se encuentra protegido por los músculos suprayacentes, no se lesiona con frecuencia.

**Nervio axilar:** la lesión provocará una disminución en la capacidad para abducir el miembro a nivel del hombro. Un hombro luxado podría estirar este nervio y dañar sus axones.

**Nervio radial:** como este nervio inerva todos los extensores del miembro, una lesión proximal provocará una disminución en la capacidad para extender el codo, el carpo y los dedos. Una lesión algo inferior sólo causará una «mano péndula» (incapacidad para extender la muñeca y los dedos).

**Nervio mediano:** la lesión provoca la debilidad en la flexión del carpo y la flexión debilitada de los dedos pulgar, índice y medio cuando se pide cerrar el puño. La compresión del nervio a nivel del carpo (síndrome del túnel carpiano) no afectará al movimiento del carpo, pero debilitará la función de los músculos tenares de la mano.

**Nervio cubital:** la lesión provoca la debilidad en la flexión del carpo y los dedos meñique y anular y, con las articulaciones metacarpofalángicas (MF) de esos mismos dedos en hiperextensión, se produce una «mano en garra», característica de una lesión del nervio cubital. También se puede producir atrofia de la eminencia hipotenar. El nervio cubital es el nervio del miembro superior más frecuentemente lesionado.

# Lesiones del Plexo braquial.

## Parálisis del Recien Nacido

### - Parálisis de Erb - Duchenne.

- Afectación  
Lesión de C5 y C6; puede incluir C7
- Signo Característico  
Postura en "propina de mesero"
- Nerviós afectados  
- Subescapular, Mussubcutáneo, Axilar.

- Dx.
  - Electromiografía
  - Estudio de conducción nerviosa
  - Ecografía
  - Resonancia Magnética

- Tx
  - Manejo conservador
  - Aines
  - Cirugía
  - Fisioterapia.

### - Parálisis de Klumpke.

- Afectación  
Lesión de C8 a T1.
- Signo Característico  
"Mano de garrá"; si hay afectación de la raíz ant. de T1 presenta Sx. Horner.
- Nerviós afectados  
Ulnar, Mediano.

- ptosis
- miosis
- anhidrosis

### Dx y Tx

- |       |                |
|-------|----------------|
| • EMG | - Conservador  |
| • ECN | - Aines        |
| • RM  | - Qx           |
| • TC  | - Fisioterapia |

## Lesión Traumática.

### - Estiramiento del Plexo Braquial

- Tracción - Extensión excesiva
- Def. · Lesión leve - moderada
- Nervio → sobrecargado sin ruptura completa.

#### Causas.

- Actividades deportivas intensas
  - Traumas → Automovilísticos / Deportes contacto
- Rugby  
- Fútbol amer.

#### Síntomas

- Dolor agudo en áreas afectada
- Debilidad temporal
- Adormecimiento / hormigueo
- Movilidad parcialmente restringida.

#### Tratamiento

- Reposo
- Fisioterapia
- Medicamentos.

### - Desgarro del P.B.

- Def. · Daño parcial / completo → Fibras nerviosas.  $\frac{1}{2}$   
↳ sin romper compl. estructura Nervio

#### Causas.

- Traumas severos
- Movimientos Bruscos / Excesivos
- Lesiones deportivas.
- Fuerza de tracción RN - Brazo


#### Síntomas

- Debilidad significativa
- Pérdida sensibilidad
- Dolor / irradiación
- Funcionalidad comprometida

#### Tratamiento

- Fisioterapia
- Qx - fibras nerviosas dañadas

## - Avulsión del P.B

Def. lesión crítica ; Ruptura completa del nervio en su punto de origen.

### Causas.

- Traumas graves
- Caídas
- Lesiones deportivas
- Parto (KN)

### Síntomas

- Parálisis completa del brazo
- Pérdida total de  $\left\{ \begin{array}{l} \text{función} \\ \text{sensibilidad} \end{array} \right.$  — área afectada.
- Dolor crónico

### Tratamiento

- Cirugía reconstructiva  $\left\{ \begin{array}{l} \cdot \text{Reparación directa nervio} \\ \cdot \text{Injertos nerviosos} \\ \cdot \text{Transferencia de nervios.} \end{array} \right.$

• Parálisis braquial del recién nacido  
→ Erb-Duchenne.

## • Síndrome de Horner.

- Def. Condición neurológica; disfunción en la vía simpática que inerva cora y ojo
- Signos característicos  
Tórax; ptosis, miosis, anhidrosis. — (en) lado afectado.
- Diagnóstico.
  - Test cocaína
  - Prueba de la Feniletina
  - RM
  - TC.
- Tratamiento
  - Causa subyacente  $\left\{ \begin{array}{l} \text{tumores} \\ \text{Infecciones} \end{array} \right.$
  - Sintomático

## • Tumores del P.B.

Tipos:

- ② - Primarios — Origen en plexo
- secundarios — Metastasis de otros tumores

### • Neurofibroma

Tumor de la vaina nervosa periférica

• Tumor metastásico

• Pancreat.

### • Schwannoma

Tumor que deriva de las células de Schwann

Síntomas

- Dolor proprio  $\left\{ \begin{array}{l} \text{hombro} \\ \text{brazo} \end{array} \right.$
- Debilidad muscular
- Pérdida de sensibilidad
- Cambios en la motilidad.

Antecedentes

- Personales / Familiares — cáncer
- Traumatismos previos
- Síntomas sistémicos  $\left\{ \begin{array}{l} \downarrow \text{ peso inexplicable} \\ \text{fatiga} \end{array} \right.$

Tx.

- Benigno — Qx
- Maligno  $\left\{ \begin{array}{l} \text{Radioterapia} \\ \text{Quimioterapia} \end{array} \right.$

# Herniación Discotómica

Def. · Hernia del disco cervical  
· Comprime raíces nerviosas

## Síntomas

- Similares a una neuropatía braquial
- Dolor supraclavicular intenso
  - Debilidad
  - Disminución de reflejos
  - Alteración sensitiva

## Diagnóstico

- Electromiografía
- ECN
- RM
- TC.

## Tratamiento

- Reposo
- Analgésicos
- Fisioterapia
- Qx.

