

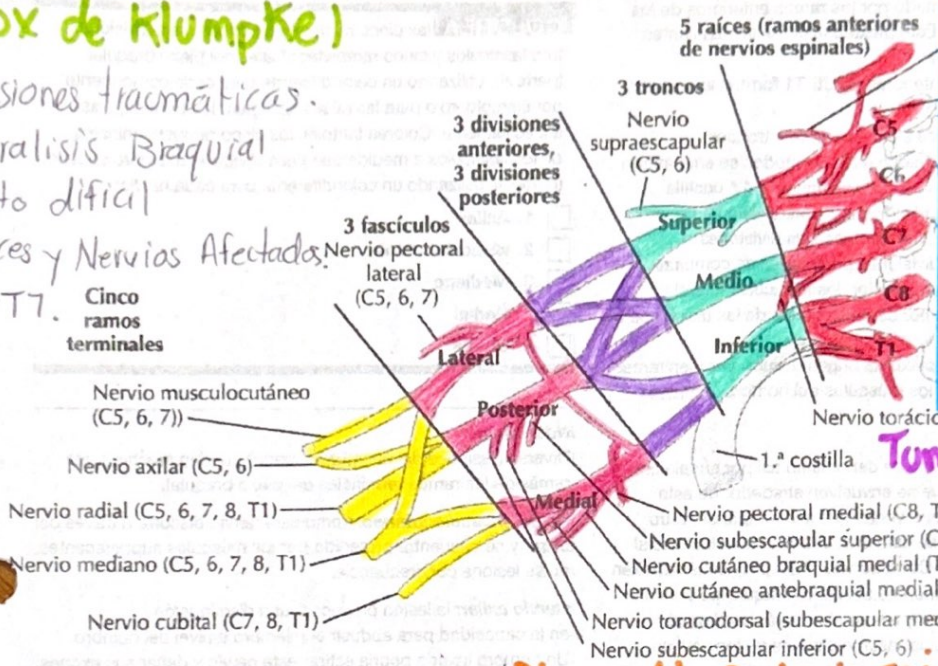
Parálisis Braquial de R.N.
 Función motora disminuida.
 → Lesión → Distocia de hombros → Macrosomía Fetal
 → Parto distócico
 Tx = Fisioterapia y CX.

Lesiones traumáticas:
 Estiramiento o sobrecarga sin ruptura.
 → Lesión en extremidades con esguince, luxaciones o fractura.
 → Desgarro = Daño parcial o completo de huesos.

Sx de Horner
 Disfunción de Aferencia Simpatía Cervical.
 * Interrupción de Vías Nerviosas
 * Afecta Cara y ojo
 * Solo Afecta un lado de la Cara.

(Sx de Klumpke)

- lesiones traumáticas.
- Parálisis Braquial
- parto difícil
- Raíces y Nervios Afectados:
- C8-T7.



Herniación Distócica:
 → Ocurre en una parte del cuerpo.
 → Ocurre cuando el disco de la columna es forzado por una parte debilitada
 → Se desplaza y presiona una raíz nerviosa causa Dolor Intenso.

Tumores del Plexo Braquial:

- Nervios estirados
- * Benignas
- * Lipomas
- * Metastásicos.

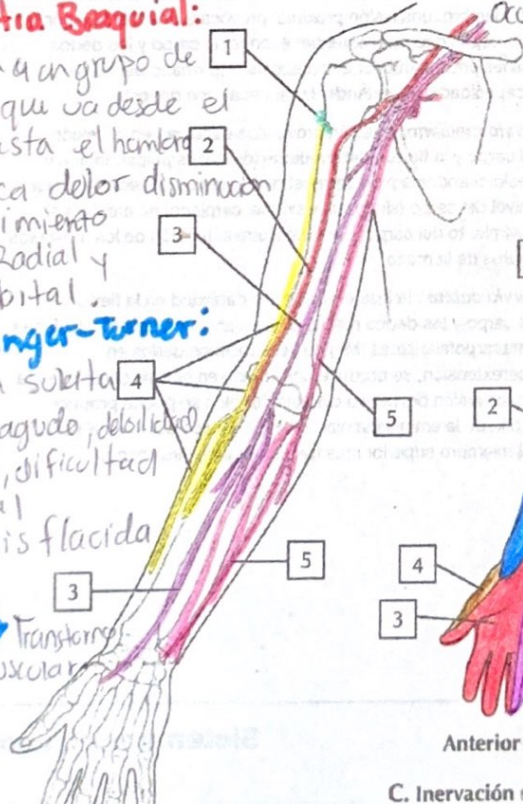
A. Axila: plexo braquial

Neuropatía Braquial:

- Afecta a un grupo de Nervios que va desde el cuello hasta el hombro
- Provoca dolor disminución del Movimiento Nervio Radial y Mediocubital.

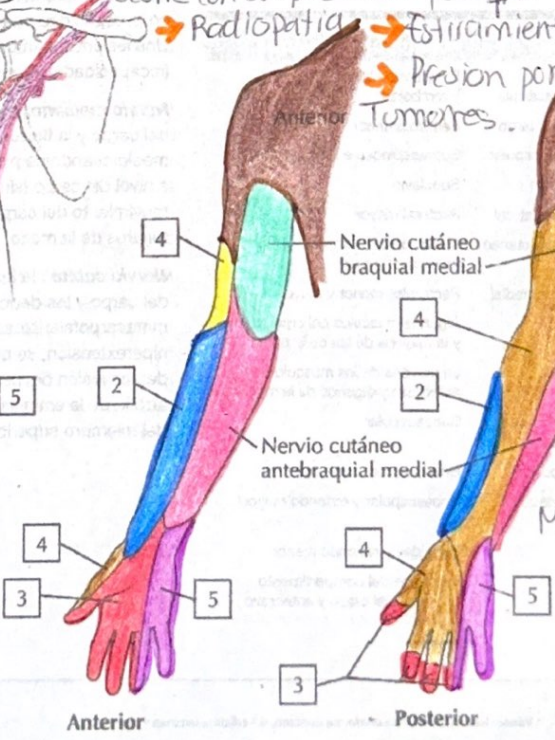
Sx Paranger-Turner:

- Forma suelta
- Dolor agudo, debilidad, Atrofia, dificultad Sensorial
- Parálisis flácida
- Transitorio NeuroMuscular



Plexopatía Parquingica:

- Radiopatía
- Estiramiento.
- Presión por Tumores.



C. Inervación sensitiva del plexo braquial

Sx de Compresión:

- Causan dolor en hombros y Brazos
- Ardor, hormigueo en Brazos y Manos
- debido a lesiones defectos y Tumores Mov. y embarazo.