



Jorge Morales Rodríguez

Dr. Jesús Eduardo Cruz Domínguez

Sistema Nervioso Central

Medicina Física y de Rehabilitación

Quinto Semestre.

"A"

PASIÓN POR EDUCAR

Comitán de Domínguez Chiapas a 13 de septiembre del 2024

"Parálisis Braquial del recién nacido"

- Ocaso debido a un parto complicado
- La tracción excesiva durante el parto daña los nervios del plexo braquial

"Parálisis De Erb"

- Nervio afectado: C5 y C6
- Signo en postura en posición de meso.
- Nervio dañado: subescapular
- Musculocutáneo - axilas
- DX: EMG - ECN - RM - USG
- TX: Conservados / APNEOS / Quiroquir / fisioterapia

"Síndrome de Kumpke"

- unax
- Nervio afectado: Mediano
- Lesión: en C8 y T1
- Signo: De garza
- DX: EMG/ECN/RM/USG
- TX: Conservados/APNEOS / Quiroquir / fisioterapia

"Síndrome de Horner"

- SX caracterizado por:
- Ptosis
- Miosis
- Anhidrosis
- Respuesta de Dk: Historia clínica / disfunción simpática
- Test: Cocaína / Fenilefrina
- TX: Toallas / láser

Plexo braquial

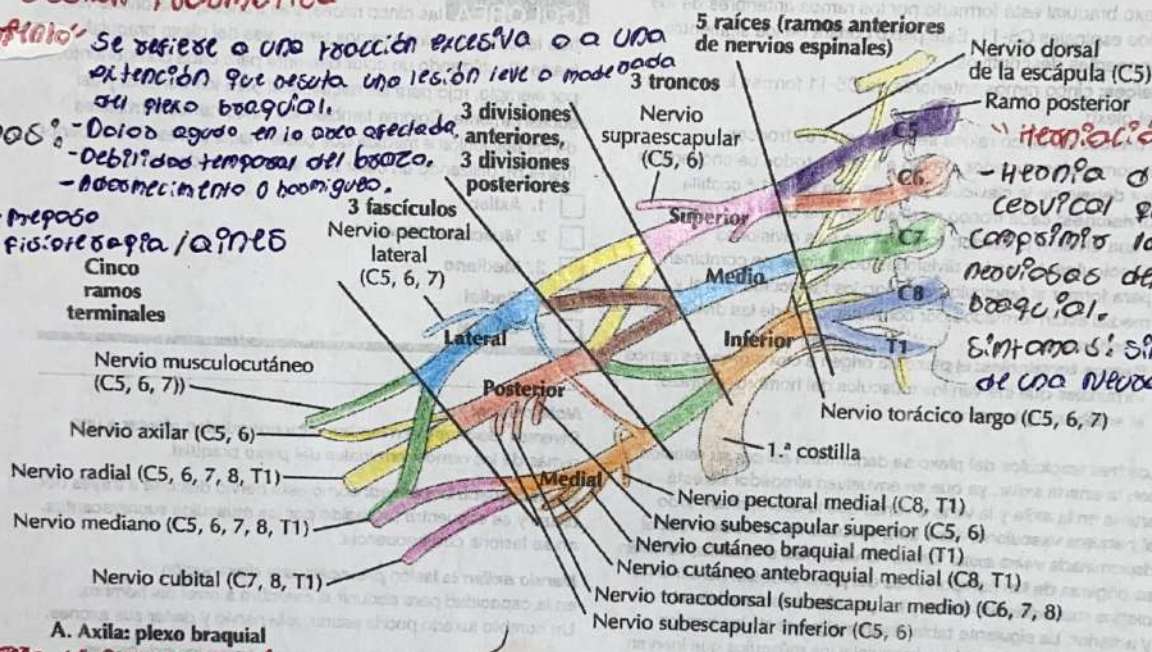
4

"Lesión Traumática"

"Estrabamiento" Se refiere a una tracción excesiva o a una extensión que resulta una lesión leve o moderada del plexo braquial.

- Síntomas:
- Dolor agudo en la zona afectada.
 - Debilidad temporal del brazo.
 - Adormecimiento o hormigueo.

- TX:
- Reposo
 - fisioterapia / aines
 - Cinco ramos terminales



"Herniación discal"

- Hernia de disco cervical que puede comprimir las raíces nerviosas del plexo braquial.
- Síntomas: similares a los de una neuropatía braquial

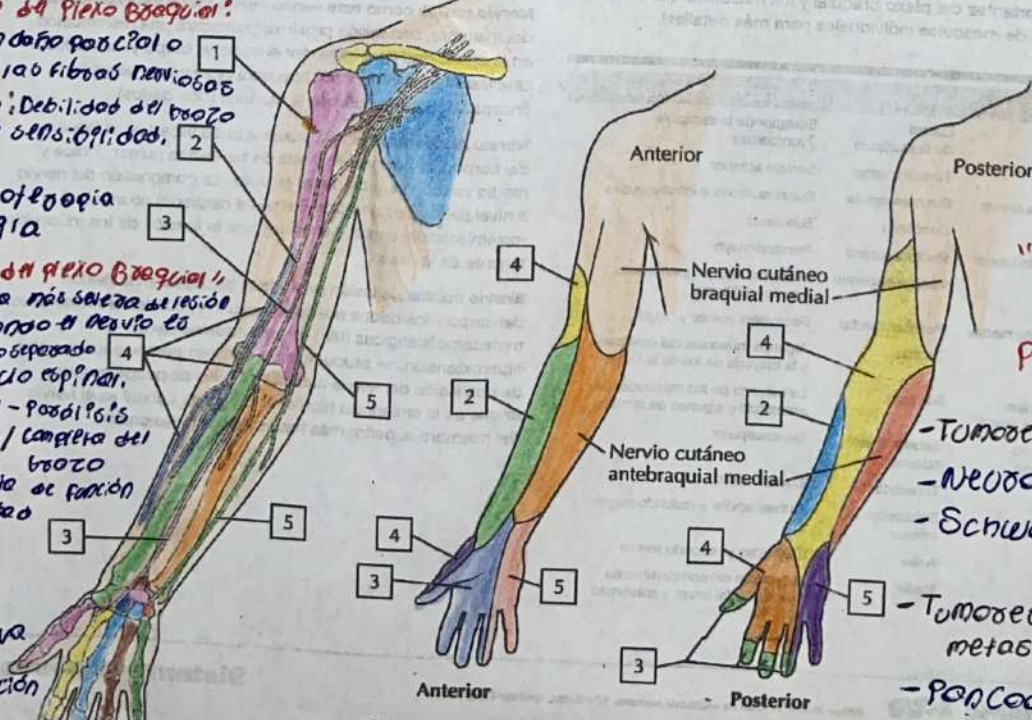
A. Axila: plexo braquial

"Desgarro de plexo braquial"

- Implica un daño parcial o completo de los nervios
- Síntomas: Debilidad del brazo, pérdida de sensibilidad, dolor
- TX: fisioterapia, cirugía

"Avulsión de plexo braquial"

- Es la forma más severa de lesión ocurre cuando el nervio es avulsado o separado de la médula espinal.
- Síntomas: Parálisis, dolor agudo / completo del brazo, pérdida total de función y sensibilidad, atrofia
- TX: cirugía reconstructiva, rehabilitación



"Tumores del plexo braquial"

- Tumores primarios: Neurofibromas, Schwannomas
- Tumores metastásicos: Pancoast

C. Inervación sensitiva del plexo braquial