



Jazmín Guadalupe Ruiz García

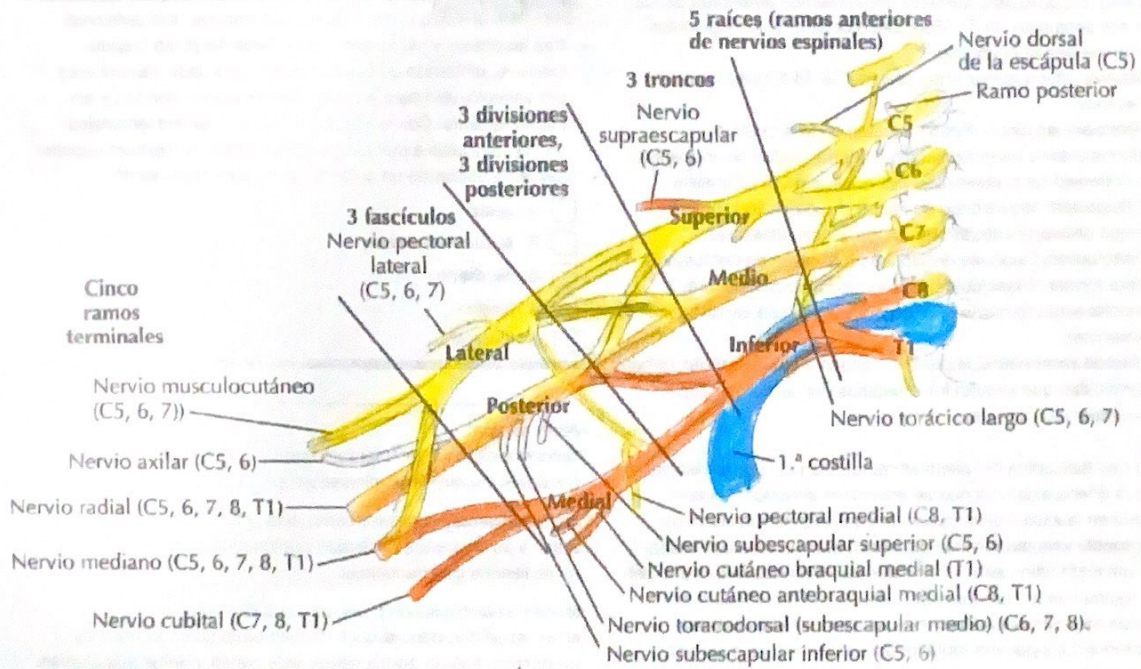
Dr. Jesús Eduardo Cruz Domínguez

Medicina física y rehabilitación

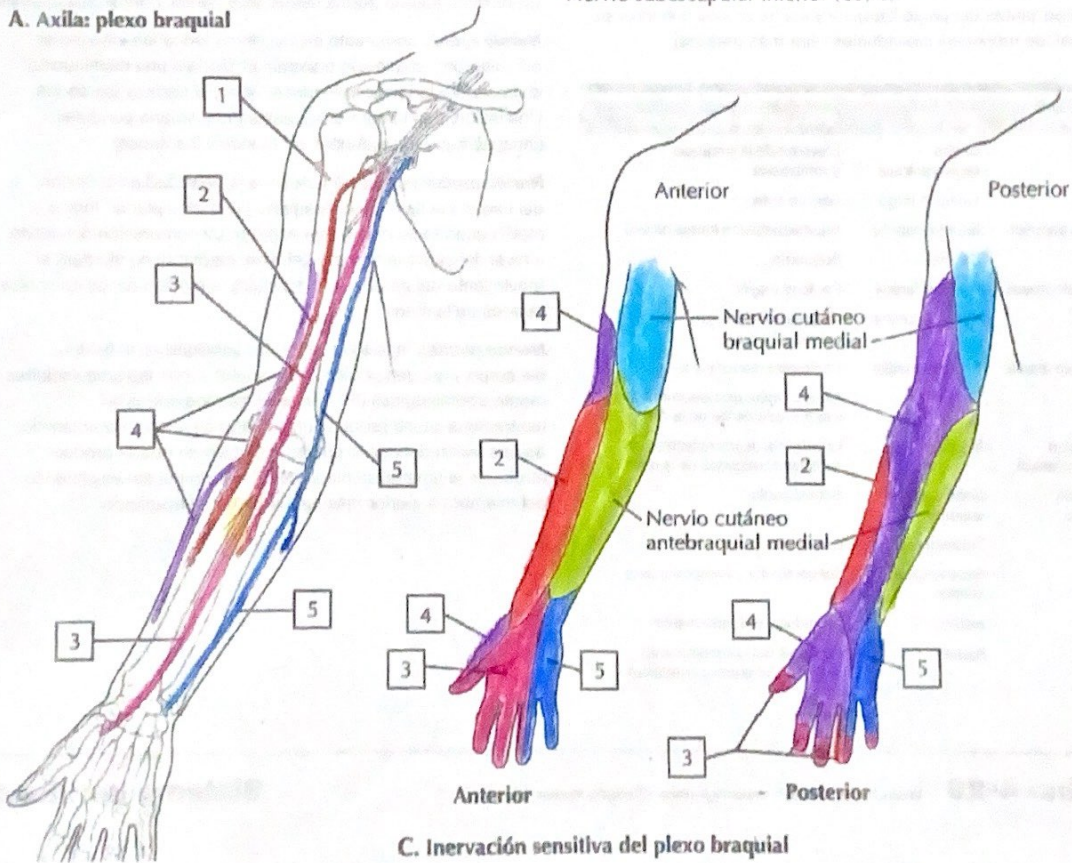
Sistema nervioso central

5 “A”

Comitán de Domínguez Chiapas a 12 de septiembre de 2024.



A. Axila: plexo braquial



C. Inervación sensitiva del plexo braquial

Plexo braquial

Erb-Duchenne

Lesión de C5 y C6 puede incluir C7, del plexo braquial

- Subescapular
- Musculocutáneo
- Axilar

Mano en prono de mesero

• Aducción y rotación externa de hombro, codo en extensión y antebrazo pronado.

Nervios dañados

Clinica

- Ulnar
- Mediano.

Mano en garra

Flexión/neutral de muñeca, hiperextensión metacarpofalángica y flexión intrafalángica.

Estudios.

Radiografías, RMN y USG, ECN.

Tto

AINES, Qx, Fisioterapia, conservador.

Desgarro del plexo braquial.

→ Daño completo o parcial de la fibras nerviosas.

→ Sintomas: debilidad significativa en el brazo, pérdida de sensibilidad y dolor que puede irradiar desde el área del nervio afectado.

→ Tto.: Fisioterapia, cirugía en algunos casos.

Estiramiento del plexo braquial

- Definición: tracción excesiva o una extensión que resulte en una lesión leve.
- Síntomas: Dolor agudo en área afectada, debilidad temporal del brazo, adormecimiento o hormigueo.
- Tto: Reposo, fisioterapia, medicación para manejo de dolor.

Avulsión del plexo braquial

- Definición: Forma ⊕ severa de lesión, el nervio es arrancado o separado de la médula espinal. Implica ruptura completa del nervio en punto de origen.
- Síntomas: Parálisis completa del brazo, pérdida total de la función y sensibilidad en el área afectada y dolor crónico.
- Tto: Cirugía reconstructiva (reparación directa del nervio, injertos o transferencia).

Sx horner

- Sx caracterizado por ptosis, miosis y anhidrosis en el lado afectado del rostro.
- Dx: Hc, búsqueda de disfunción simpática, traumas, tumores o lesiones
Test → Cocaína, fenilefrina, DM, TAC.
- Tto: Tratar causa.

Parálisis del RN:

- Pérdida o alteración de la función motora, ocurre durante el parto debido a la tracción excesiva sobre el hombro.

Herniación discotómica.

- Nucleo pulposus de disco intervertebral se protuye a través de una fisura en el anillo fibroso.
- Dx: RM, TC, Rx, EMG.
- Tx: Reposo, fisioterapia, AINES, Cx

Tumores del plexo braquial

- Se encuentra en cuello y hombro, variación de tamaño, debilidad o parálisis.
- Dx: EF, RM, TC, Rx y biopsias
- Tx: Cx, radioterapia, quimioterapia y rehabilitación