



Julio César Morales López.

Dr. Jesús Eduardo Cruz Domínguez.

Resumen.

Medicina Física y de Rehabilitación.

Quinto Semestre.

“A”.

Comitán de Domínguez Chiapas a 07 de Diciembre del 2024.

Definición.
Lesión estructural y/o alteración fisiológica de la función cerebral inducida por un trauma, como consecuencia de una fuerza externa.

Clasificación.
1. Por el mecanismo
• Cerrado
• Penetrante
2. Severidad
• Leve
• Moderado
• Severo.



"Escala glasgow"

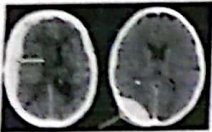
- 1. LEVE**
• Coma de 6-24 hr.
• A las 24 hrs se recuperan adecuadamente.
- 2. MODERADA**
• Glasgow 4-8 pts.
• Mov. inapropiados desaparecen en 24 hrs.
- 3. SEVERA.**
• Disrupción mecánica severa de hemisferios cerebrales.
• Coma profundo por largo tiempo.

"Amnesia retrograda"
• Incapacidad de recordar los eventos ocurridos antes de la lesión cerebral.

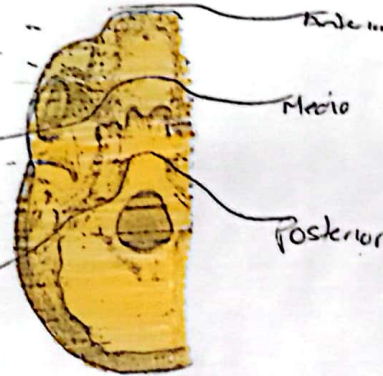
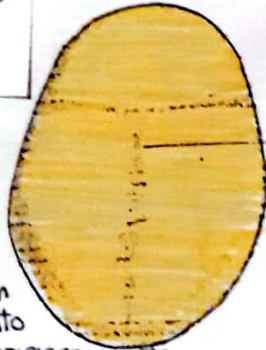
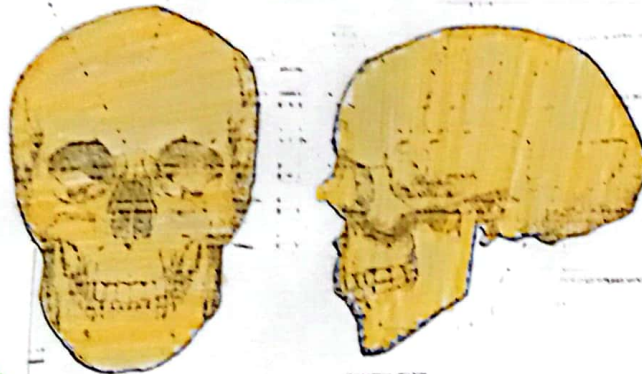
"Fracturas del cráneo"

- Fx lineal no deprimida
• Más comunes.
- Fx deprimida del cráneo
• 7-10%
• Hueso parietal.
- Fx abierta
• Comunicación directa entre tej. blandos y cerebral por ruptura de duramadre, salida de LCA o masa a través de herida.
- Fx de base
• Presencia de aire en cráneo o seno esfenoidal opaco.

Hematomas



Subdural Epidural



Protección de la vía aérea. (7P)

1. Preparación
2. Preoxigenación
3. Retratamiento
4. Adecuación y posicionamiento.
5. Parálisis e intubación
6. Procedimiento de intubación
7. Post-intubación.

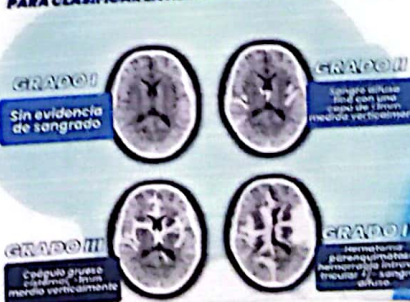booksmedicos.org

Base de cráneo "Signos"
• Signo de Battle (tiroauricular).
• Ojos de mapache (Equimosis periorbitaria).
• Otorragia - hemo timpano
• Otolicuorrea - rinoiquorrea.

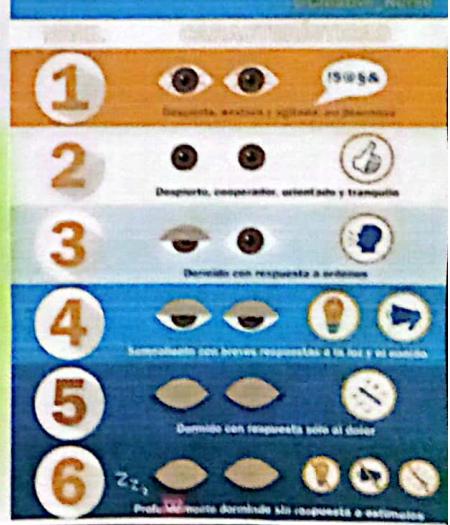ICH Score Hemorragia Intraparenquimatosa

COMPONENTES	PUNTAJE	Puntos	Mortalidad
Escala de Glasgow	3 a 4	2	0
	5 a 12	1	13%
	13-15	0	2
Edad	>80 años	1	26%
	<80 años	0	3
Ubicación	Infratentorial	1	4
	Supratentorial	0	5
Volumen	>30 cm ³	1	100%
	<30 cm ³	0	
Vaciamiento ventricular	Presente	1	Escala pronóstica para evaluar mortalidad a 30 días en pacientes con hemorragia intraparenquimatosa
	Ausente	0	

ESCALA DE FISHER PARA CLASIFICAR LA HEMORRAGIA SUBARACNOIDEA



ESCALA DE RAMSAY



EN CASO DE PX CEGUO