



Universidad del sureste
Campus Comitán
Lic. Medicina humana



Dra. Ruiz Cordova Lizbeth Anahí

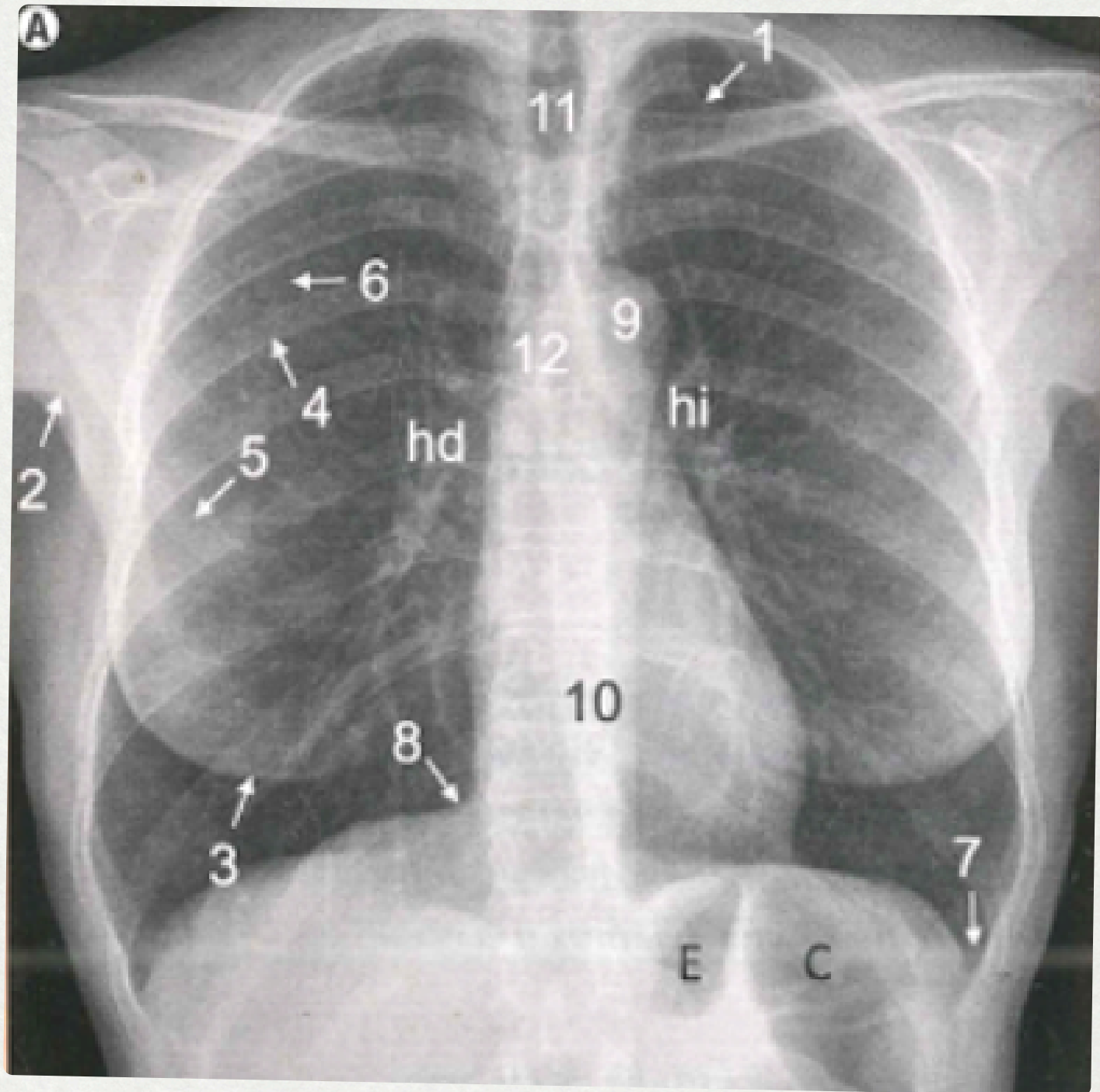
Imagenología

Radiografía de Tórax

Mauricio Antonio Pérez Hernández

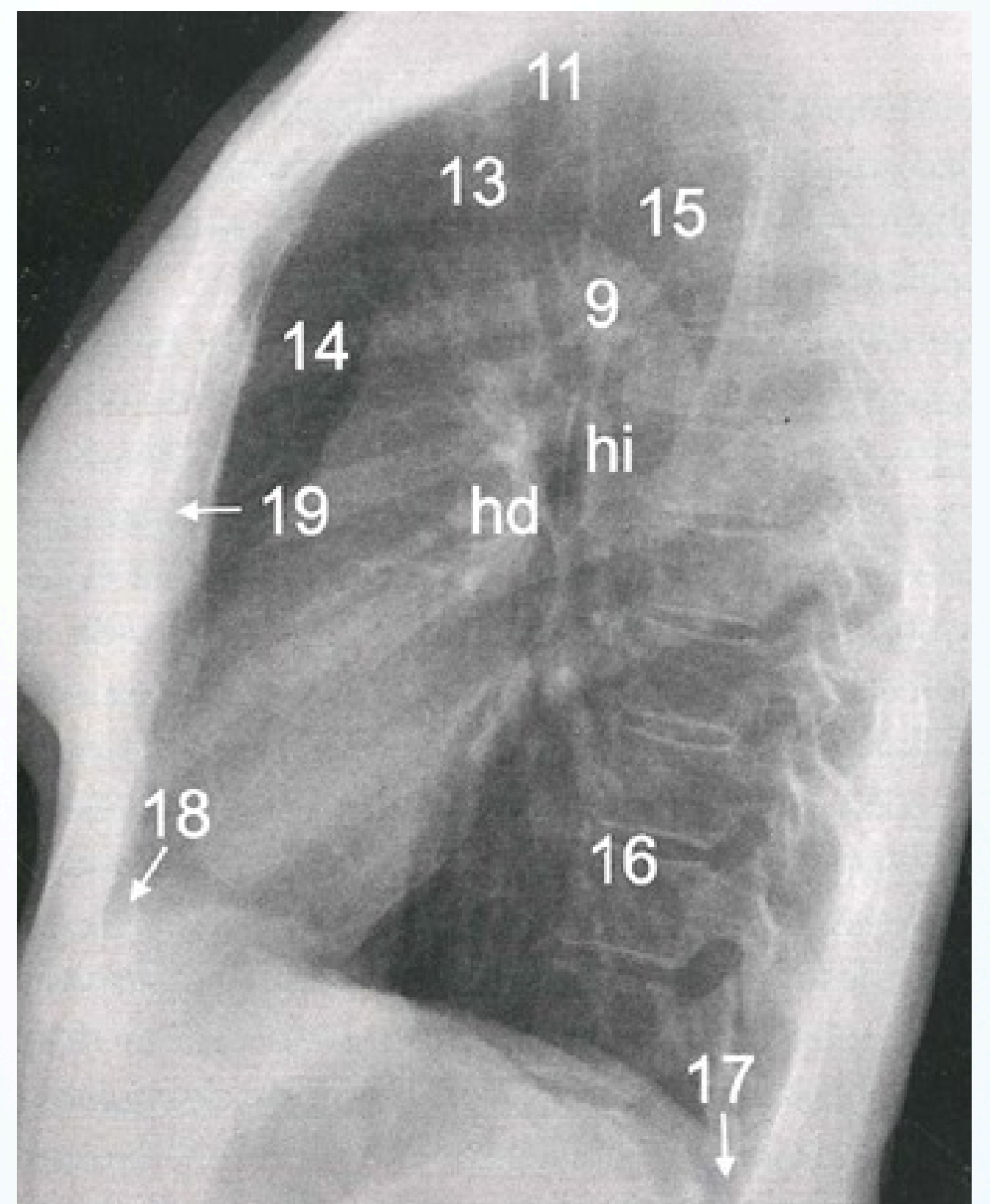
4^aA.

RADIOGRAFIA DE TORAX



**RADIOGRAFIA
POSTEROANTERIOR**

1. Pliegue cutáneo supraventricular
2. Pliegue axilar
3. Sombras mamaria.
4. Arco costal posterior
5. Arco costal anterior.
- 6 Margen interno de la escapula
7. Seno costofrénico lateral
8. Seno cardiofrénico
9. Cayado aortico.
10. Silueta mediastinica



RADIOGRAFIA LATERAL

11. Traquea
12. Carina (Bronquios principales)
13. Vasos supaaortico.
- 14 Espacio aereo retroesternal.
15. Espacio aereo retrotraqueal.
16. Espacio aereo retrocardiaco.
- 17 Seno cosofrenico
18. Seno cardiofrenico anterior.
19. Esternon

Bibliografía

J.L.del Cura, S. P. (Medica panamericana,D.L. 2009.). Radiologia esencial Tomo I. Buenos Aires, Madrid: Editorial medica Panamericana.