



Licenciatura en medicina humana

Luis Josué Méndez Velasco

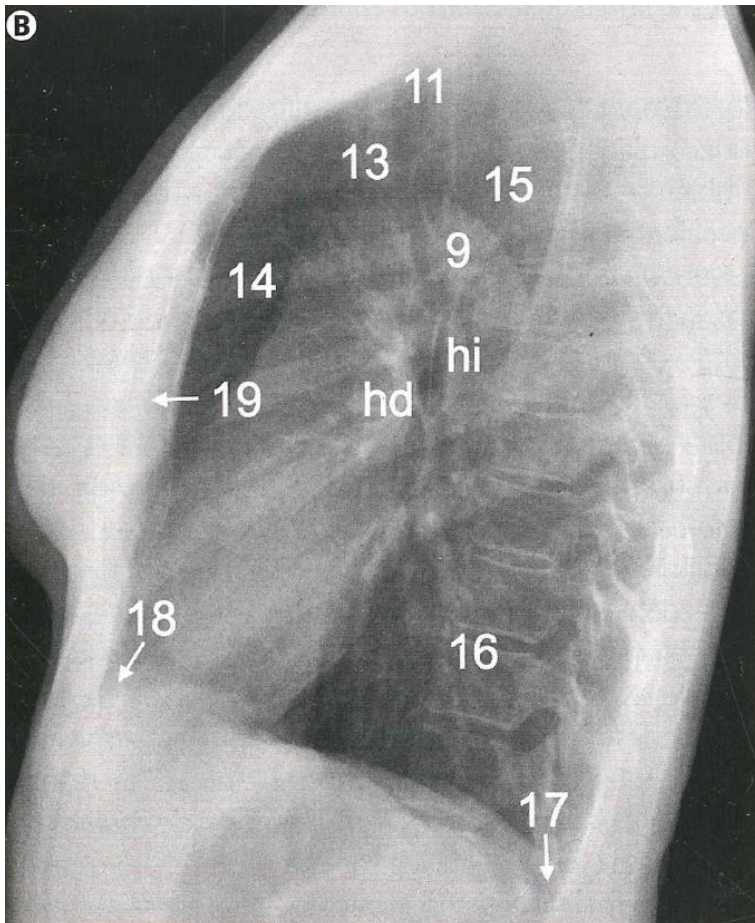
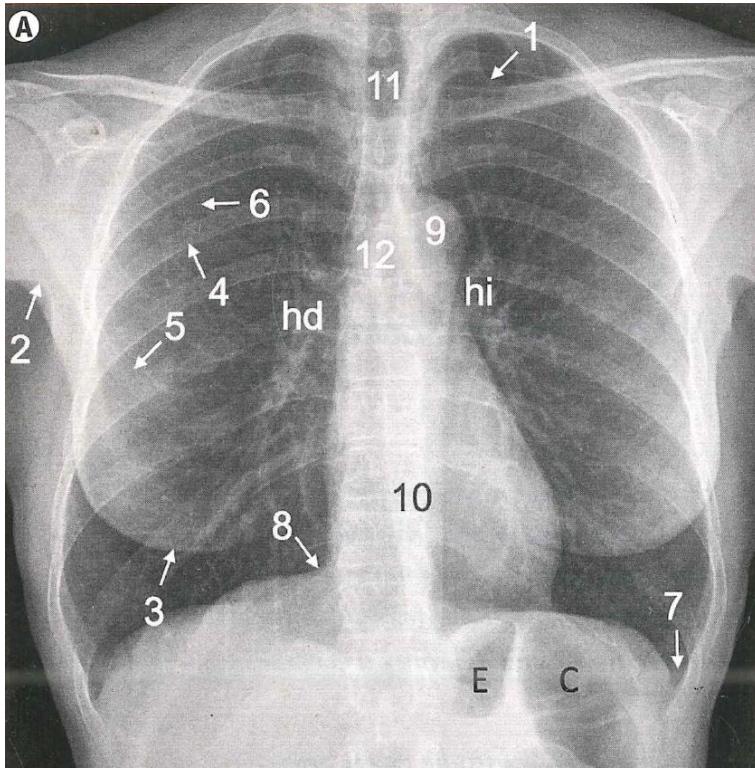
Dr. Lizbeth Anahí Ruiz Córdova

Radiografía de tórax

Imagenología

4° "A"

Comitán de Domínguez Chiapas a 13 de septiembre del 2024



Anatomía general.

A) Radiografía posteroanterior.

B) Radiografía lateral.

1: pliegue cutáneo supraclavicular.

2: pliegue axilar.

3: sombra mamaria.

4: arco costal posterior.

5: arco costal anterior.

6: margen interno de la escápula (visualización variable según la calidad del posicionamiento del paciente; cuanto mejor posicionado, menos visible).

7: seno costofrénico lateral.

8: seno cardiofrénico.

9: cayado aórtico.

10: silueta mediastínica (contiene el corazón, el pericardio, el esófago y otras estructuras vasculonerviosas).

11: tráquea.

12: carina, originando los bronquios principales, visibles.

13: vasos supradórticos.

14: espacio aéreo retroesternal.

15: espacio aéreo retrotraqueal.

16: espacio aéreo retrocardíaco (nótese la menor atenuación de los cuerpos vertebrales al progresar caudalmente).

17: seno costofrénico y lengüeta pulmonar posterior.

18: seno cardiofrénico anterior.

19: esternón.

Bibliografía:

SERAM. Sociedad Española de Radiología Médica SERAM Sociedad Española de Radiología Médica. Editor, Ed. Médica Panamericana, 2019.