



**ALONDRA YULIANA GONZALEZ GORDILLO**

**DRA. LIZBETH ANAHÍ RUIZ CORDOVA**

**IMAGENOLOGIA**

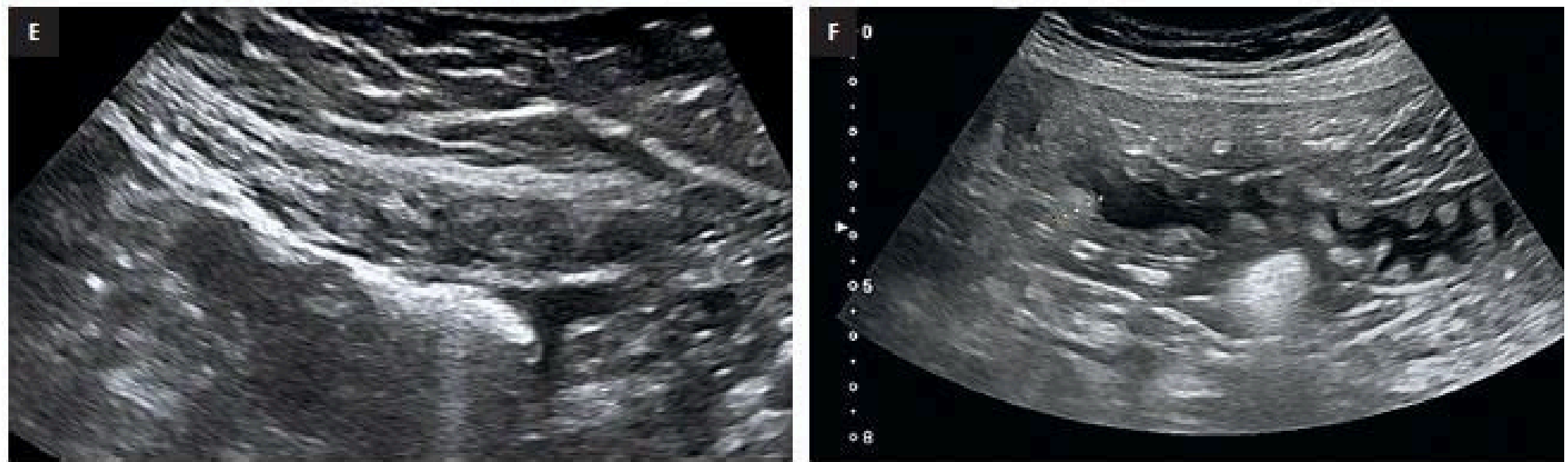
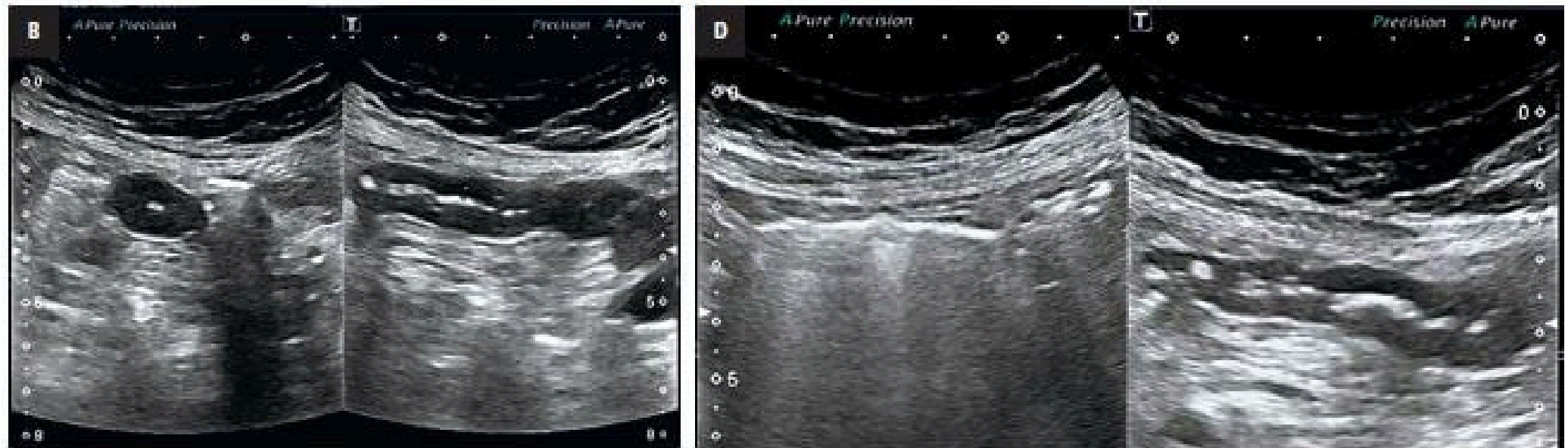
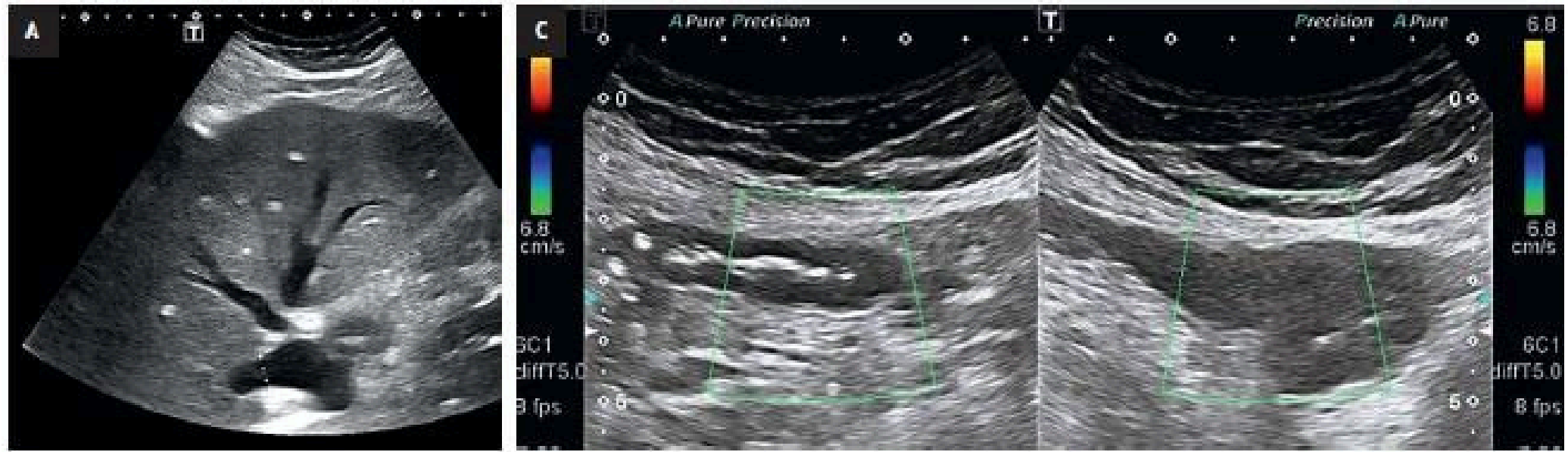
**CASO CLINICO "USG DE ABDOMEN"**


**4 A**



# Caso clinico

UN HOMBRE DE 79 AÑOS, CON OBESIDAD, FUE LLEVADO POR SU HIJO A LA ECOGRAFÍA ABDOMINAL DE CONSULTA DEBIDO AL DOLOR ABDOMINAL, QUE SE PRESENTABA PERIÓDICAMENTE DESDE HACÍA 3 SEMANAS. EN ESE PERÍODO OCURRIERON 3 EPISODIOS DE DOLOR ABDOMINAL DIFUSO, MUY PARECIDOS ENTRE SÍ. DESPUÉS DE UNO DE ESTOS EPISODIOS EL PACIENTE OBSERVÓ LA PRESENCIA DE SANGRE EN HECES BLANDAS. EL HOMBRE FUE CONSULTADO POR VARIOS MÉDICOS, INCLUIDA UNA VISITA EN EL SERVICIO DE URGENCIAS EN UN HOSPITAL PROVINCIAL, DONDE SE DIAGNOSTICÓ DOLOR ABDOMINAL INESPECÍFICO. . EL HOMBRE RECIBÍA TRATAMIENTO POR DIABETES TIPO 2 (MAL CONTROLADA) E HIPERTENSIÓN ARTERIAL, PERO NO CUIDÓ LA DIETA RECOMENDADA. SE MENCIONARON ANTECEDENTES DE ABUSO DE ALCOHOL Y DE TABAQUISMO DURANTE VARIOS AÑOS. ESTABA TOMANDO DE MANERA CRÓNICA UN ANTIDIABÉTICO Y UN ANTIHIPERTENSIVO, Y ADEMÁS ÚLTIMAMENTE HABÍA TOMADO PARACETAMOL CON REGULARIDAD. NO TENÍA PROBLEMAS PARA ORINAR, PERO DESDE HACÍA MESES OBSERVABA EDEMA DE PIERNAS. NO PRESENTABA LESIONES CUTÁNEAS





El diagnóstico más probable (a pesar de la falta de numerosos parámetros bioquímicos y del resultado de la angiografía por tomografía computarizada [angio-TC]) son lesiones isquémicas crónicas del yeyuno sin oclusión de los vasos (la denominada isquemia mesentérica no oclusiva [IMNO]).

**Los datos obtenidos indican que en el yeyuno se presenta:**

**Isquemia**