



**Licenciatura en medicina humana**

**Carlos Fernando Ruiz Ballinas**

**Dra. Lizbeth Anahí Ruiz Córdoba**

**Radiografía de tórax**

**Imagenología**

**4° "A"**

Comitán de Domínguez Chiapas a 13 de septiembre del 2024.

1: Pliegue cutáneo supraclavicular

2: Pliegue axilar

3: Sombra mamaria

4: Arco costal posterior

5: Arco costal anterior

6: Margen interno de la escápula  
(visualización variable según la calidad del  
posicionamiento del paciente, cuanto mejor  
posicionado, menos visible)

7: Seno costofrénico lateral

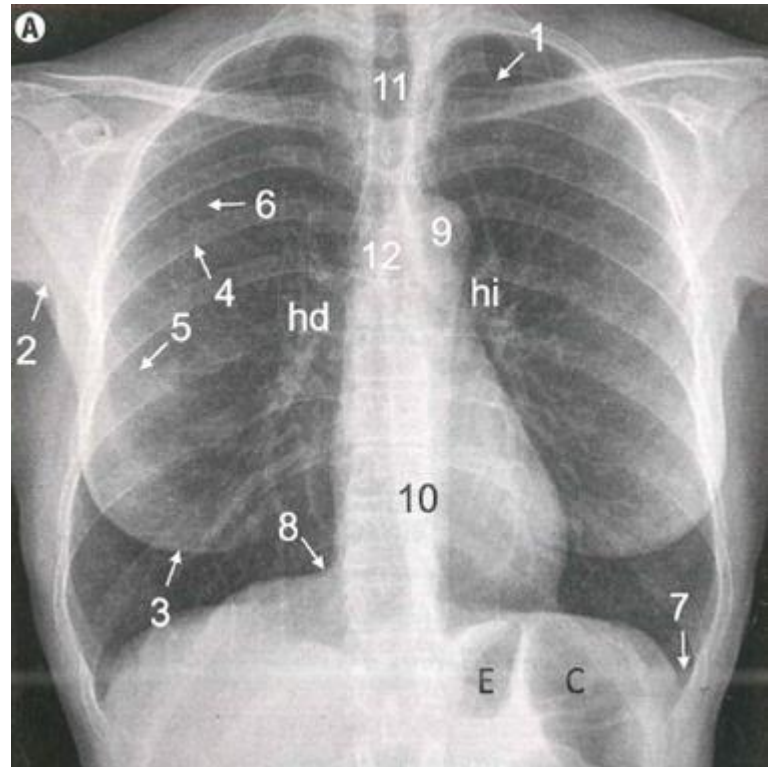
8: Seno cardiofrénico

9: Cayado aórtico

10: Silueta mediastínica (contiene el corazón,  
el pericardio, el esófago y otras estructuras  
vasculonerviosas)

E: Estómago

C: Colon



11: Tráquea

12: Carina, originando los bronquios principales, visibles

13: Vasos supradórticos

14: Espacio aéreo retroesternal

15: Espacio aéreo retrotraqueal

16: Espacio aéreo retrocardíaco (nótese la menor atenuación de los cuerpos vertebrales al progresar caudalmente)

17: Seno costofrénico y lengüeta pulmonar posterior

18: Seno cardiofrénico anterior

19: Esternón

hd: Hilio derecho

hi: Hilio izquierdo

