

**Josué Alejandro Roblero Diaz**

**Dra. Lizbeth Anahí Ruiz Córdoba**

**Descripción Radiográfica de Tórax**

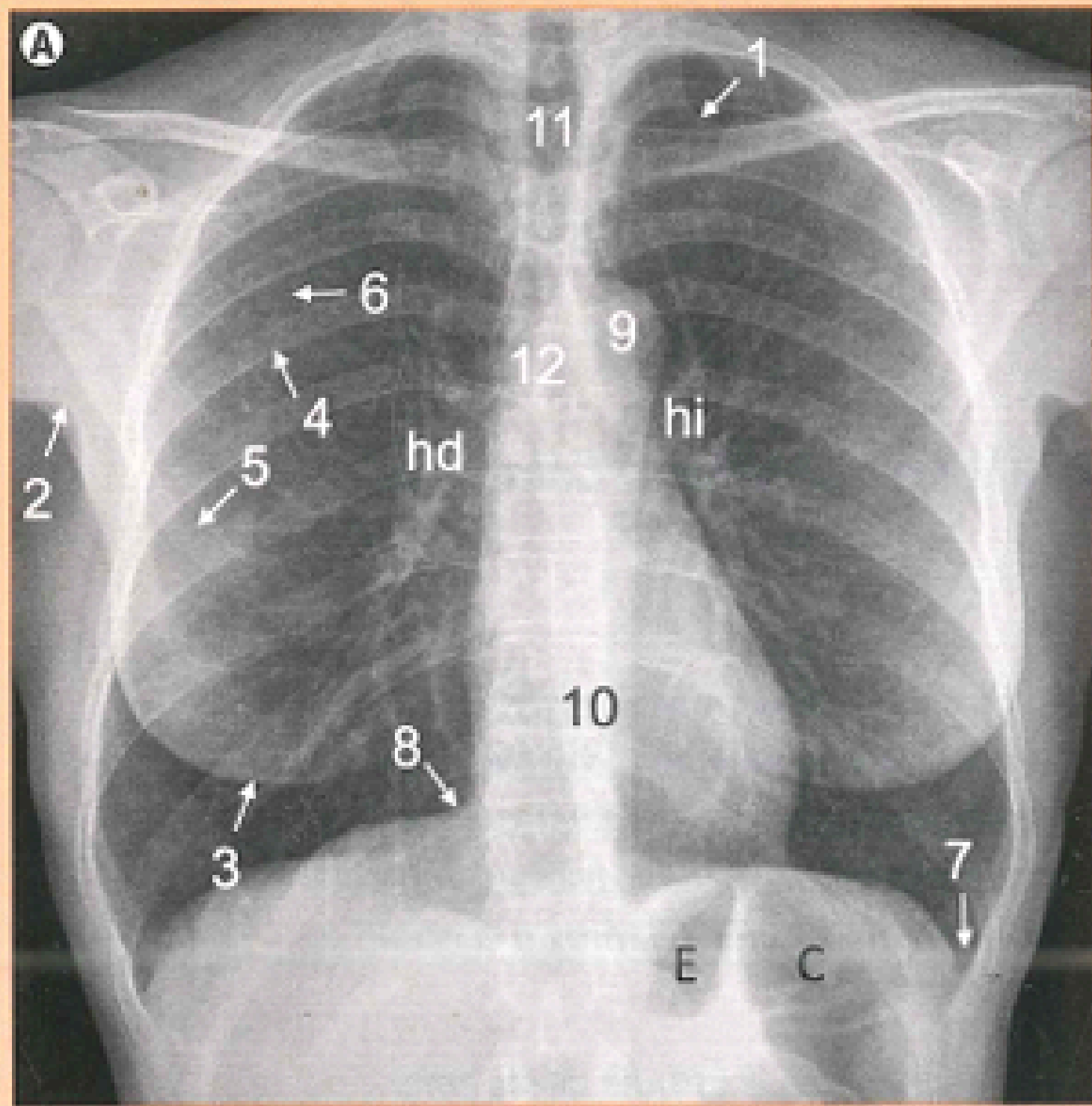
**Imagenología**

PASIÓN POR EDUCAR

**4°**

**A**

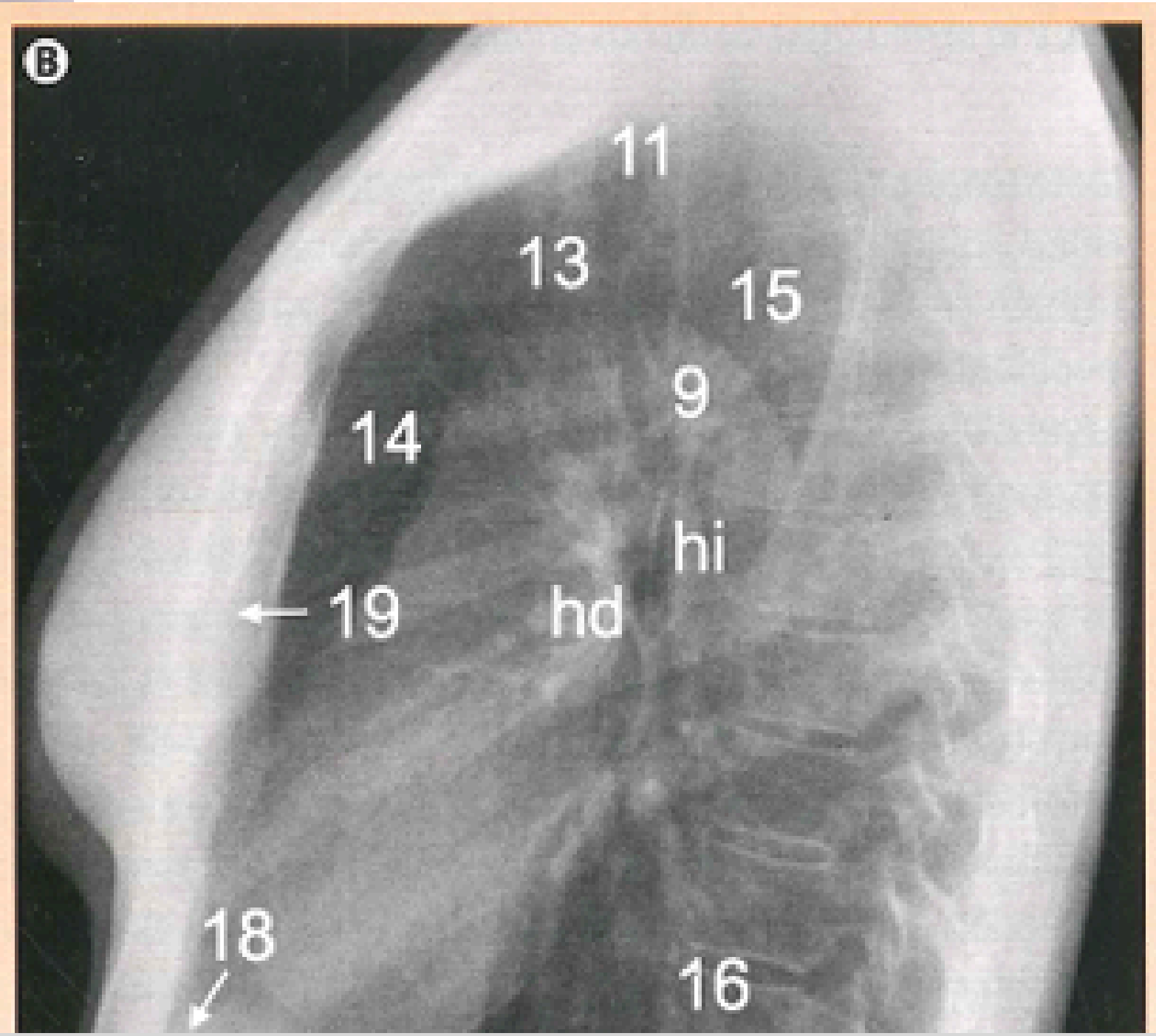
# RADIOGRAFIA DE TORAX



## Radiografía Posteroanterior

- 1. Pliegue cutáneo supraventricular
- 2. Pliegue axilar
- 3. Sombras; mamaria.
- 4. Arco costal posterior
- 5. arco costal anterior.
- 6 margen interno de la escapula
- 7. seno costofrénico lateral
- 8. seno cardiofrénico
- 9. cayado aortico.
- silueta mediastínica
- 10. silueta mediastínica
- 11. tráquea.

# RADIOGRAFIA DE TORAX



## Radiografia Lateral

- 11. Traquea
- 12. Carina
- 13. vasos supraaorticos.
- 14 espacio aereo retroesternal.
- 15. espacio aereo retrotraqueal.
- 16. espacio aereo retrocardiaco caudalmente.
- 17 seno cosofrenico
- 18. seno cardiofrenico anterior.
- 19. esternon

## Bibliografía

SERAM. (2019). *SERAM. Radiología Esencial 2 Tomos. Radiología.*

