



# Esquemas

*Briseida Guadalupe Torres Zamorano.*

*Parcial 4*

*Propedéutica, semiología y diagnóstico físico*

*Dr. Jesús Eduardo Cruz Domínguez*

*Medicina Humana*

*4° "A"*

*Comitán de Domínguez, chis; A 06 de diciembre de 2024.*

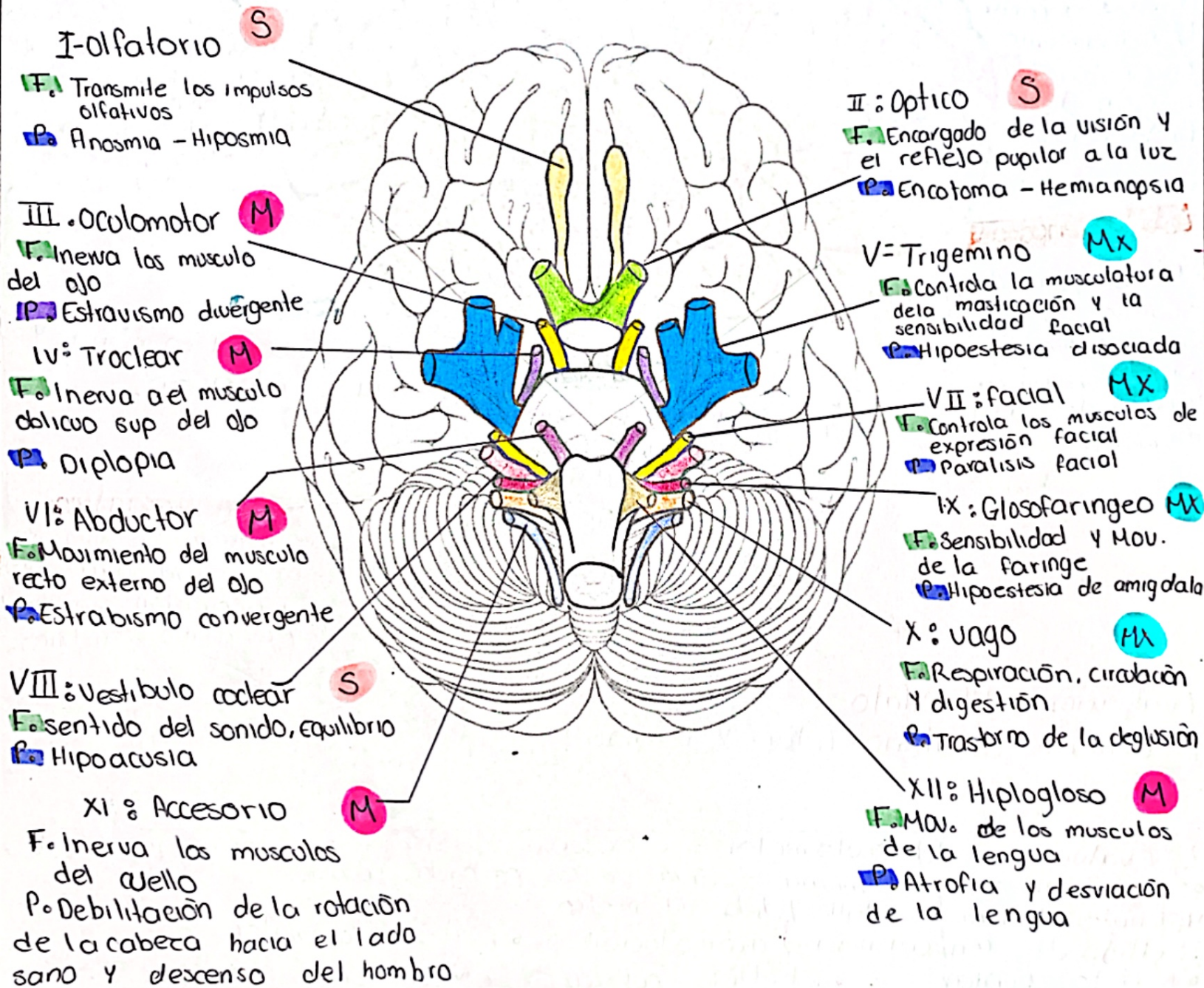
Enlista los pares craneales y describe sus principales funciones sensitivas y motoras. ✓

Menciona dos formas de valorar: Olfatorio, oculomotor, vago.

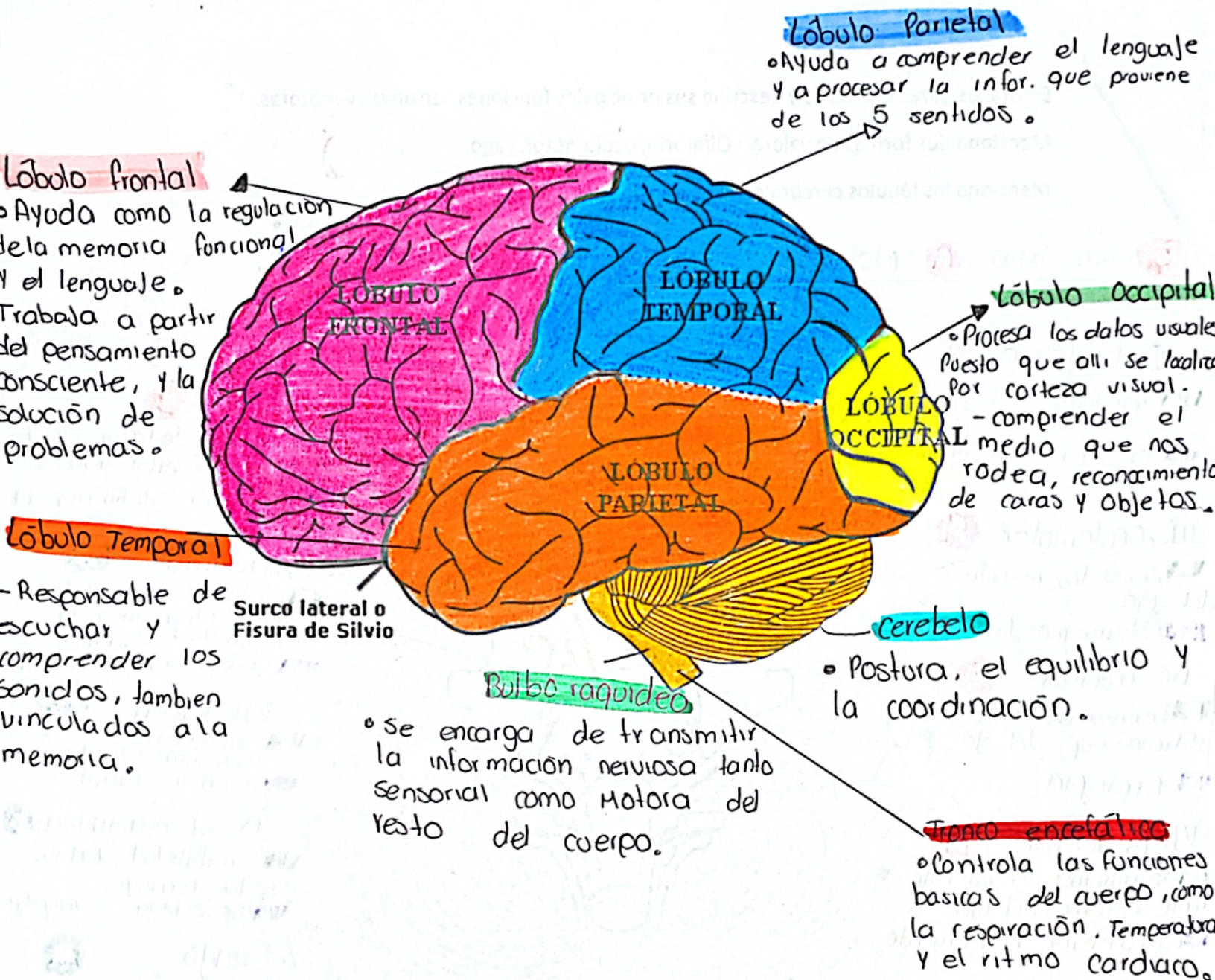
Menciona los lóbulos cerebrales y sus principales funciones

F. Función  
P. Patología

S - sensitivo M - Motor Mx Mixto







## Evaluación del Olfato

1º Examen olfatorio (oler y reconocer)

2º Evaluación del oculomotor = se observa la simetría de los movimientos

• La posición ocular, simetría o caída de los párpados (ptosis)

Materiales = linterna de bolsillo, y dedo del médico

• Reflejo de convergencia y acomodación

• Reflejo fotomotor

• Reflejo pupilar

• Reflejo pupilar

• Movimientos ocular

3º Vago

- Reflejo faringeo

- Examen función Motora = boca abierta y "aaaa"

- Examen del gusto



Describe los siguientes conceptos:

Anatomía (describir cuales son los órganos que se encuentran en cada región)

Dibujar la localización de los siguientes puntos: (Murphy, McBurney, Rosving, ureteros)

En lista 10 enfermedades

### 1- Hipocóndrio Derecho

- Lóbulo derecho del hígado
- Vesícula y vía biliar
- Polo sup del riñón derecho
- Ángulo hepático del colon

Tipos de dolor

- Calculo biliar
- Úlcera estomacal
- Pancreatitis

### 4- Franco Derecho

- Colon ascendente
- ASA del intestino delgado
- Polo inferior de riñón der.

- calculos renales
- infección urinaria
- estreñimiento
- Hernia lumbar

### 7- Fosa iliaca D.

- Ciego y apéndice
- Ureter derecho
- Ovario derecho (Mujeres)
- Cordón espermático D.

- Apendicitis
- Estreñimiento
- Dolor - Dolor pelvico
- Dolor en la ingle
- Hernia inguinal

### 2º Epigastrio

- Estomago
- Páncreas
- Duodeno

- Úlcera estomacal
- Acidez / Indigestión
- Pancreatitis
- Hernia epigástrica

### 5º Mesogastrio

- Colon transverso
- Intestino delgado
- Aorta

- Pancreatitis
- Apendicitis
- Úlcera estomacal
- Intestino delgado
- Hernia umbilical

### 3- Hipocóndrio izquierdo

- Fondos gástricos
- Bazo
- Ángulo esplénico del colon
- Cola del páncreas
- Polo sup del riñón izquierdo

- Úlcera duodenal
- Úlcera estomacal
- Colico biliar
- Pancreatitis

### 6- Franco izquierdo

- Colon descendente
- ASA del intestino delgado
- Polo inf. de riñón izquierdo

- calculo renal
- Enf. diverticular
- Estreñimiento
- Intestino inflamado

### 9- Fosa iliaca izquierda

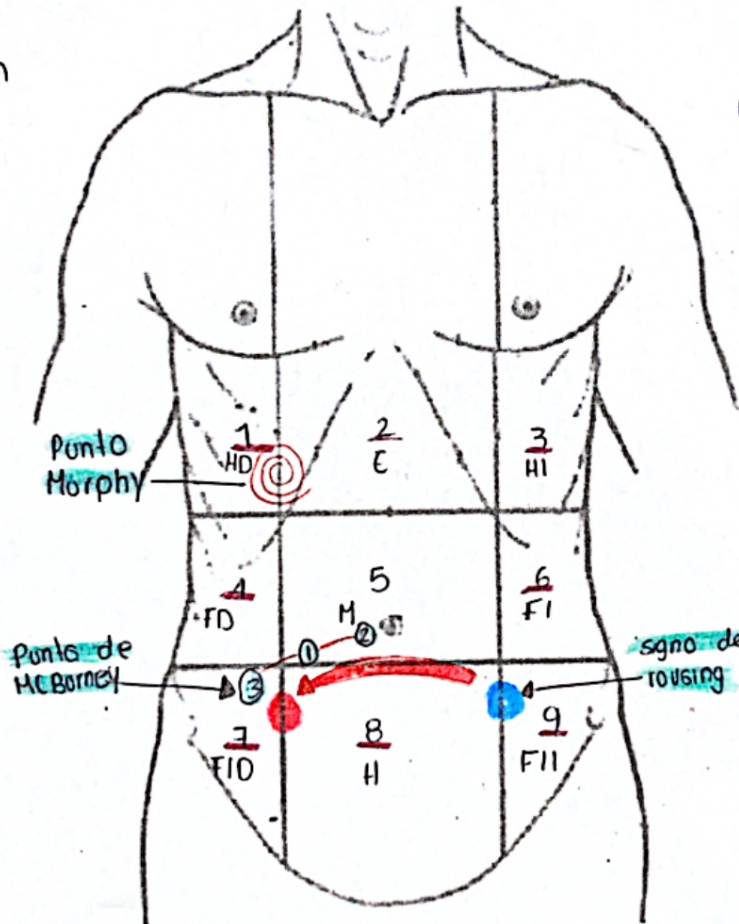
- Colon sigmoide
- Ureter izquierdo
- Ovario izquierdo
- Cordón espermático izq

- Dolor en la ingle
- Hernia inguinal
- Enf. diverticular
- Dolor pelvico

### 8º Hipogastrio

- Vejiga
- Útero

- infección urinaria
- Apendicitis
- Enf. diverticular
- Intestino infla.
- Dolor pelvico



## Bibliografía

Torrubia R, Baños JE. Evaluación clínica del dolor. En Aliaga L, Baños JE, Barutell C et al Editores. Tratamiento del dolor. Teoría y práctica (2" ed.). Publicaciones Permanyer. Barcelona,