



Mi Universidad

Resumen

Javier Jiménez Ruiz

Cuarto Parcial

Propedéutica, semiología y diagnóstico físico

Dr. Jesús Eduardo Cruz Domínguez

Licenciatura en Medicina Humana

4° "A"

Comitán de Domínguez, Chiapas; a 07 de diciembre de 2024

Semiología

Describe los siguientes conceptos:

- ✓ Anatomía (describir cuales son los órganos que se encuentran en cada región)
- ✓ Dibujar la localización de los siguientes puntos: (Murphy, McBurney, Rosving, Rovsing)
- ✓ En lista 10 enfermedades

1. Hipocondrio Derecho

- ✓ Lóbulo derecho del hígado
- ✓ Vesícula y vía biliar
- ✓ Polo superior del riñón der.
- ✓ Ángulo hepático del colon
- Dolor {
 - ✓ cólico biliar
 - ✓ Úlcera estomacal
 - ✓ Pancreatitis

4. Flanco Derecho

- ✓ Colon ascendente
- ✓ Asa del intestino delgado
- ✓ Polo inferior de riñón derecho
- Dolor {
 - ✓ cólico renal
 - ✓ infección urinaria
 - ✓ Estreñimiento
 - ✓ Hernia lumbar

7. Fosa Iliaca Derecha

- ✓ Ciego y apéndice v.
- ✓ Ureter derecho
- ✓ Ovario derecho (Mujer)
- ✓ Cordón espermático derecho
- Dolor {
 - ✓ Apendicitis
 - ✓ Dolor pélvico / ingle
 - ✓ Hernia inguinal

2. Epigastrio

- ✓ Estómago
- ✓ páncreas
- ✓ Duodeno
- Dolor {
 - ✓ Úlcera estomacal
 - ✓ Acidez / indigestión
 - ✓ Pancreatitis
 - ✓ Hernia epigástrica

5. Mesogastrio

- ✓ Colon transversa
- ✓ Intestino delgado
- ✓ Aorta abdominal
- Dolor {
 - ✓ Pancreatitis
 - ✓ Apendicitis
 - ✓ Úlcera estomacal
 - ✓ Intestino delgado
 - ✓ Hernia Umbilical

3. Hipocondrio izquierdo

- ✓ Fundus gástrico
- ✓ Bazo
- ✓ Ángulo esplénico del colon
- ✓ Cola del páncreas
- ✓ Polo superior riñón izq.
- Dolor {
 - ✓ Úlcera duod/estom.
 - ✓ cólico biliar
 - ✓ pancreatitis

6. Flanco izquierdo

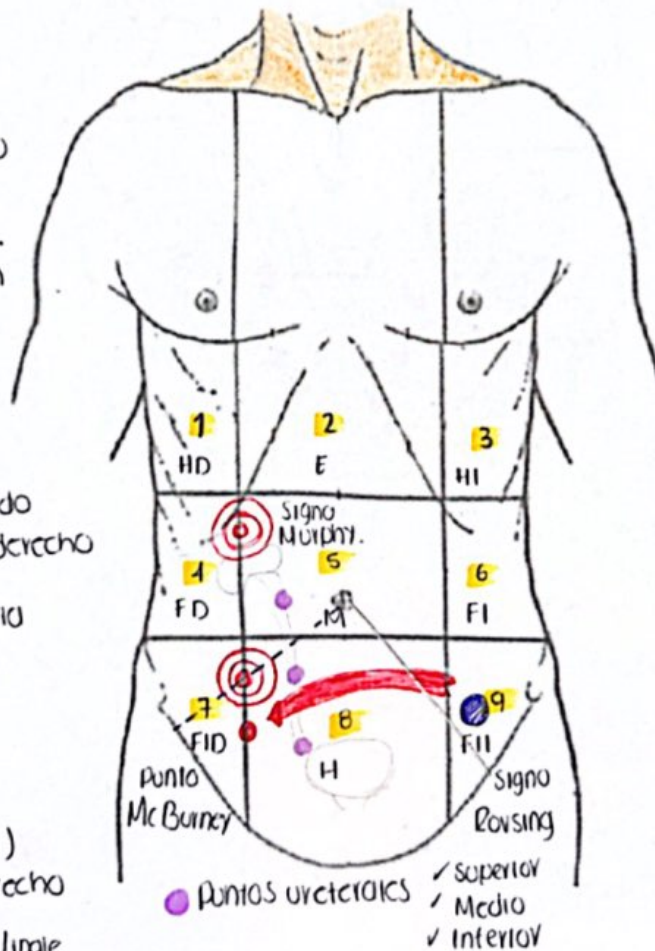
- ✓ Colon descendente
- ✓ Asa del intestino delgado
- ✓ Polo inferior de riñón izq.
- Dolor {
 - ✓ cólico renal
 - ✓ enf. Diverticular
 - ✓ Estreñ/Intestino inf.

9. Fosa iliaca izquierda

- ✓ Colon sigmoide
- ✓ Ureter izquierdo ⊕ Ovario
- ✓ cordón espermático izq.
- Dolor {
 - ✓ Dolor en ingle
 - ✓ Hernia / enf. Divert.
 - ✓ Dolor pélvico

8. Hipogastrio

- ✓ Vejiga
- ✓ Útero
- Dolor {
 - ✓ ITU
 - ✓ Apendicitis
 - ✓ enf. Diverticular
 - ✓ Intestino inf.



Semiología

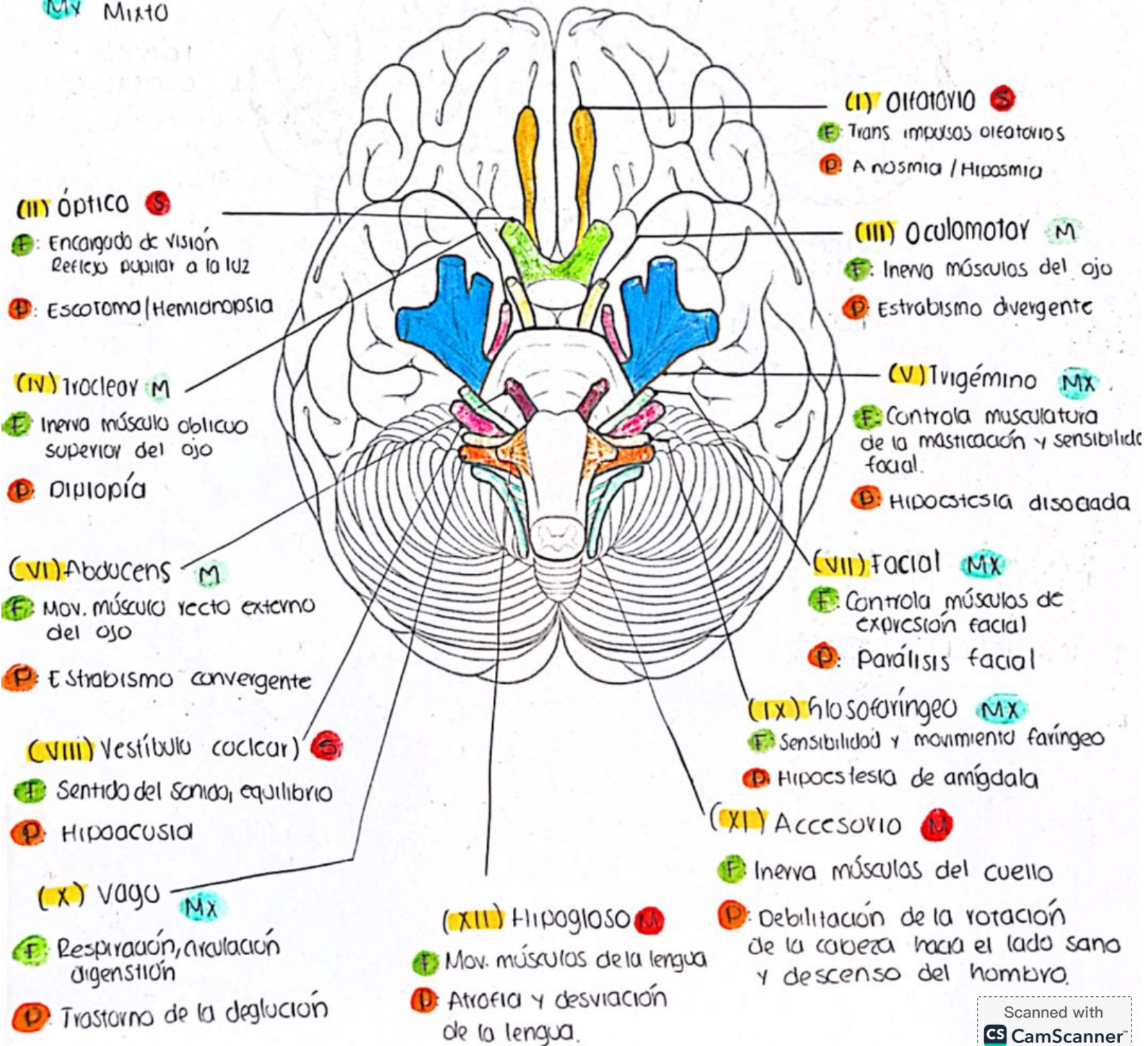
Enlista los pares craneales y describe sus principales funciones sensitivas y motoras.

Menciona dos formas de valorar: Olfatorio, oculomotor, vago.

Menciona los lóbulos cerebrales y sus principales funciones

F Función
D Patología

S Sensitivo
M Motor
Mx Mixto



LÓBULO FRONTAL

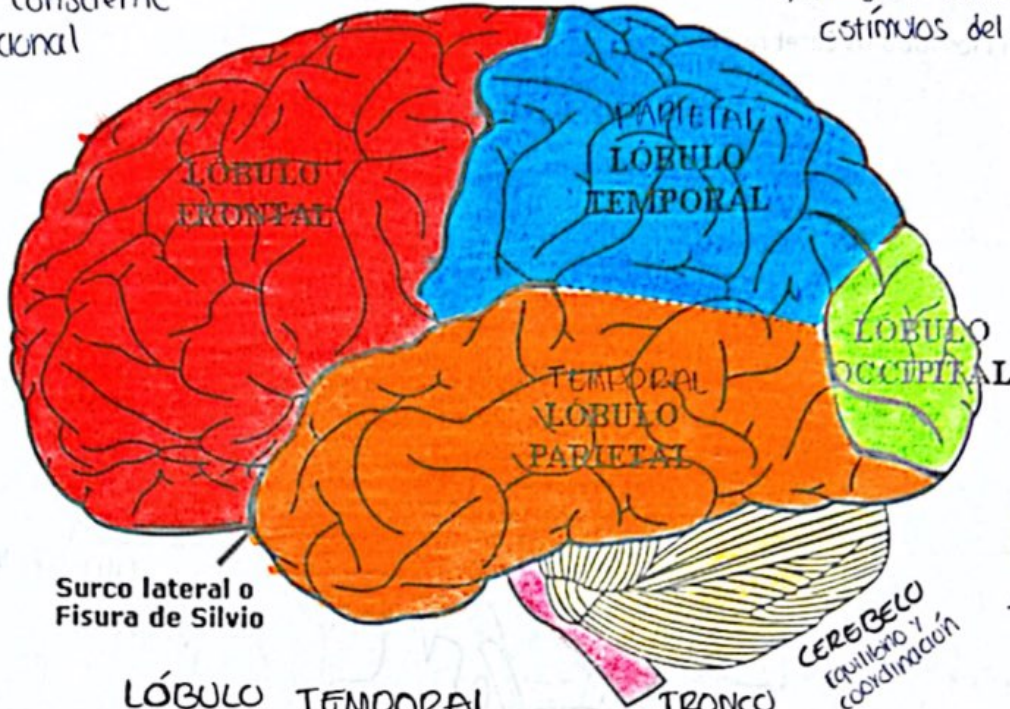
Ayuda con los pensamientos complejos, aprendizaje, solución de problemas.

- * Pensamiento consciente
- * Memoria funcional

LÓBULO PARIETAL

Ayuda a comprender el lenguaje y a procesar la información que proviene de los 5 sentidos.

- * Regula datos recibidos por estímulos del tacto.



LÓBULO TEMPORAL

Responsable de escuchar y comprender sonidos.

- * Estímulos auditivos

TRONCO ENCEFÁLICO

Controla funciones básicas (FR / TO / FC).

- Cabello Raquídeo: Transmite información nerviosa sensorial y motora del cuerpo

LÓBULO OCCIPITAL

Recibe y da sentido a la información visual, reconocimiento de caras y objetos.

- * Comprender el medio que nos rodea.

Evaluación

1. Olfatorio (I)

Examen olfatorio

- * Olor
- * Reconocer

2. Oculomotor (III)

Simetría de los movimientos

- * Posición ocular / simetría
- Linterna de bolsillo
- Dedo del médico
- * Reflejo de convergencia y acomodación
- * Reflejo fotomotor
- * Reflejo pupilar
- * Movimientos oculares

3. Vago (X)

- * Reflejo faríngeo
- * Examen función motora: Boca abierta / Aaaa
- * Examen del gusto

Bibliografía

-S Lynns Bickley Bates Guía de exploración física e historia clínica (12.ed.)