

Josué Alejandro Roblero Díaz

Dr. Jesús Eduardo Cruz Domínguez

**Resumen de los Pares craneales y
Cuadrantes Abdominales**

**Propedéutica, Semiología y Diagnóstico
físico**

4°

A

Enlista los pares craneales y describe sus principales funciones sensitivas y motoras.

Menciona dos formas de valorar: Olfatorio, oculomotor, vago.

Menciona los lóbulos cerebrales y sus principales funciones

S: sensorial
M: Motor
P: Parasimpatico

I. olfatorio
S. olfato

II. Óptico
S. visión

III. oculomotor
M: movimiento ocular
P: Reflejo fotomotor.

IV troclear
M: Movimiento Ocular oblicuo superior.

V. trigemino.
V1: oftálmico
S: sensibilidad facial
V2: maxilar
S: sensibilidad facial
V3: mandibular
M: masticación
S: sensibilidad facial

VI. Abducens
M: Movimiento Ocular Recto lateral.

VII. facial
S: Gusto: 2/3 anterior de la lengua.
M: Expresión facial/músculos de la mimica facial.
P: Lactimación, salivación - Glandula submandibular y sublingual.

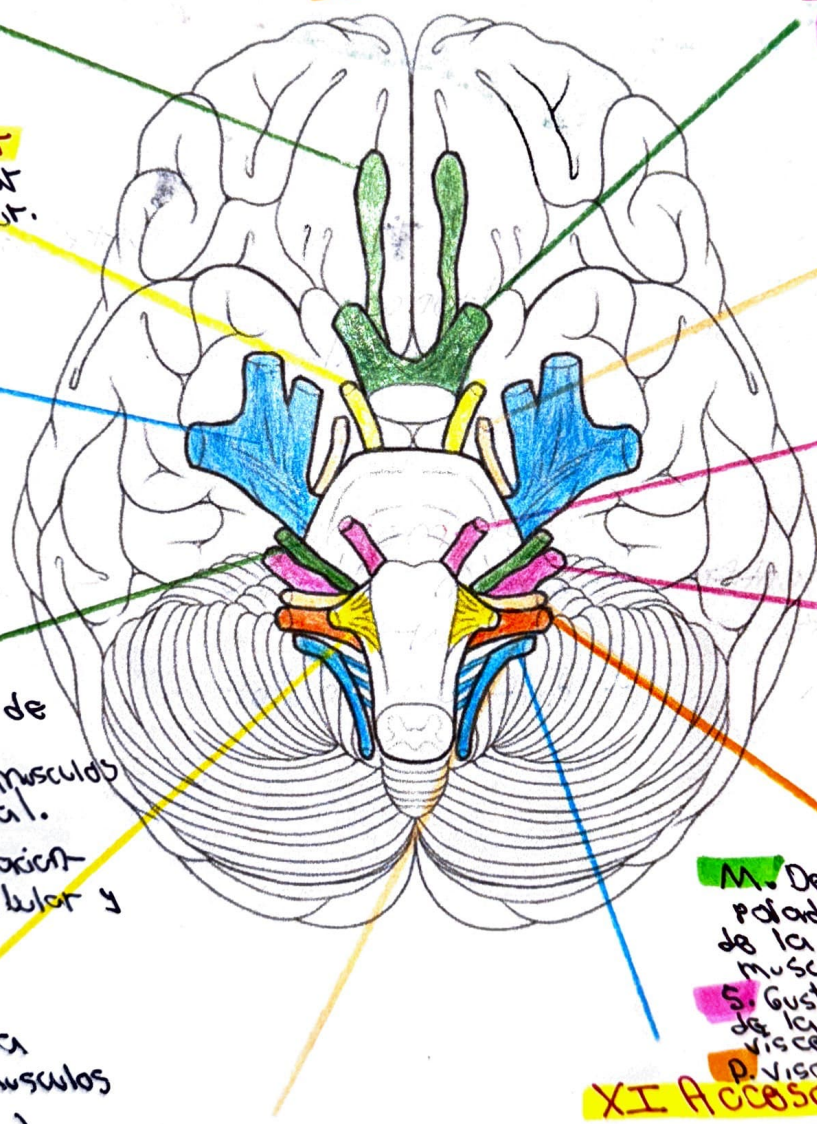
VIII vestibulo coclear.
S: Audición: coquea
Equilibrio: Aparato vestibular.

XII Hipoglosa
M: Movilidad de la mayoría de los músculos de la lengua (excepto palatoglosa).

X. vago
M: Deglución, elevador del paladar, musculo intrínseco de la laringe (fonación), musculo palatoglosa.
S: Gusto en tercio posterior de la lengua, sensibilidad visceral en órganos.
P: viscetas torácicas y abdominales.

IX. glossofaríngeo
S: Sensibilidad y gusto: 1/3 posterior de la lengua. Sensibilidad en faringe, oído medio, amígdala palatina y trompa auditiva.
M: Musculo estilo faríngeo
P: salivación - Glandula parótida

XI Accessorio
M: Musculo esternocleidomastoideo y trapecio.



LÓBULOS CEREBRALES

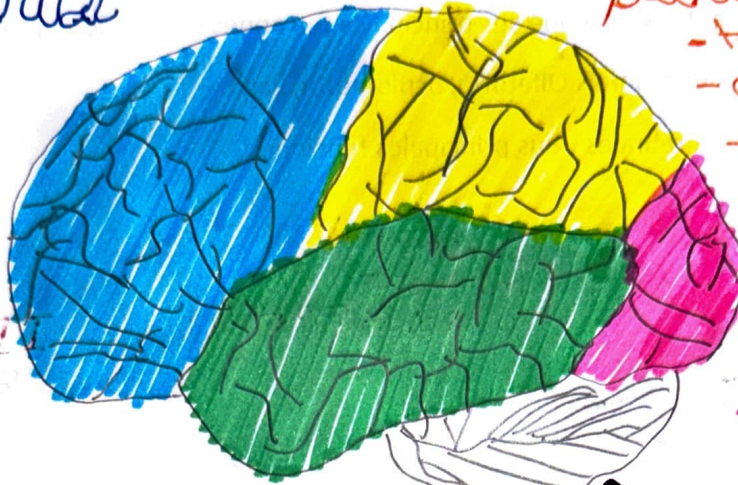FUNCIÓNES PRINCIPALES

frontal

- razonamiento
- movimiento
- emociones
- atención
- lenguaje

parietal

- tacto, gusto
- olfato, presión,
- temperatura.



occipital

- visión

temporal

- Audición
- memoria
- Aprendizaje

tronco encefálico.

cerebelo

Olfatorio

- Prueba de identificación de olores
- Polisomnografía

Oculomotor

- Examen de movimiento ocular
- Reflejo motor

Vago.

- Examen de voz
- Examen del velo del paladar.



Describe los siguientes conceptos:

Anatomía (describir cuales son los órganos que se encuentran en cada región)

Dibujar la localización de los siguientes puntos: (Murphy, McBurney, Rosving, ureteros)

En lista 10 enfermedades

- Plano subcostal
- Espinas iliacas anterosuperior

1 Hipocostado derecho.

- Lóbulo hepático derecho
- vesícula biliar
- Glandula supratrenal
- parte del HÍGON
- Angulo del colon

4= Flanco Derecho

- Porción del HÍGON der.
- Parte del colon ascendente

7= Fosa iliaca derecho

- ciego
- Extremo inferior del ileon
- Apéndice
- canal inguinal
- Desembocadura del ureter

2 Epigastrio

- Estomago
- parte del pancreas
- Duodeno
- Aorta
- Vena cava inferior
- parte del hígado.

5 Mesogastrio

- porción inferior duodenal
- Aorta y vci
- Intestino delgado.

8 Hipogastrio

- utero
- vejiga
- colon

3= Hipocostado Izq.

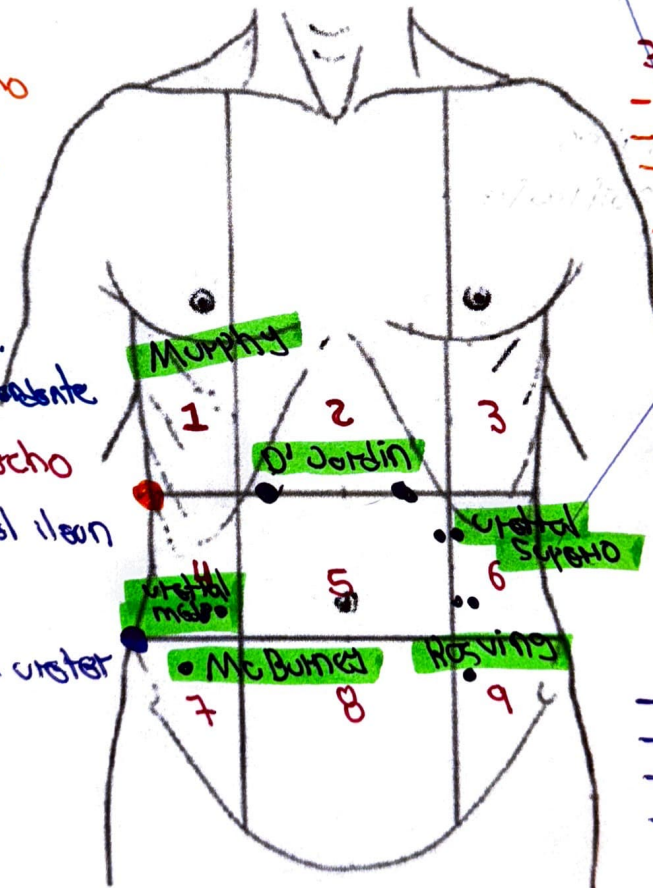
- cola de pancreas.
- Bazo
- Angulo esplenico del colon
- glandula supratrenal
- Region superior del HÍGON Izq.

6= Flanco Izq.

- Porción del HÍGON Izq.
- Parte del colon descendente.

9= Fosa iliaca Izq.

- colon sigmoidea
- ovario Izq.
- canal inguinal
- Desembocadura del ureter



Bibliografía

Horacio, A. A. (2021). *Semiología Médica Fisiopatología, Semiología y Propedéutica*. Medica Panamericana.

