



UDRS

Mi Universidad

Mapa conceptual.

Mariana Sarahi Espinosa Pérez.

Ángel Antonio Suárez Guillén.

Primer parcial.

Sexualidad I.

Dra. Mariana Catalina Saucedo Domínguez.

Licenciatura en medicina humana.

Tercer semestre.

Comitán de Domínguez, Chiapas 7 de septiembre de 2024.

Órganos sexuales masculinos.

Órganos sexuales externos.

Pene.

Escroto

Flácido: 9 – 10cm.
Eréctil: 12.5 – 18cm

Partes.

Circuncisión.

Bolsa de piel que sostiene y recubre a los testículos.

Producción de esperma a $<37^{\circ}\text{C}$.

Capa media.

Músculos de Dartos

Se contrae y relaja como respuesta a cambios de temperatura.

3 cilindros.

Frenillo: Conecta al glande con el tronco.

Extracción quirúrgica del prepucio.

Cordón espermáticos

Corona: Separa al glande del tronco.

Abertura uretral: Tubo que corre a lo largo del pene y por este pasa la orina para salir del cuerpo.

Prepucio: Capa cuya función es recubrir al glande.

Glande: Es el cuerpo esponjoso que se hace grande, es decir, es la cabeza del pene.

Raíz: Es la base del pene que va hacia la crura.

Tronco: Es el cuerpo del pene y este puede oscilar libremente.

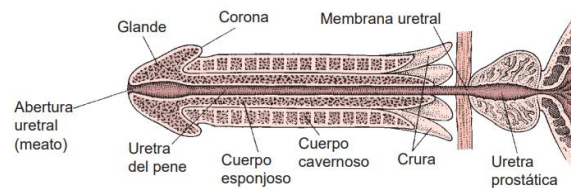
- Musc. Cremáster.
- Vasos deferentes.
- Nervios.
- Vasos sanguíneos.

2 cuerpos cavernosos.

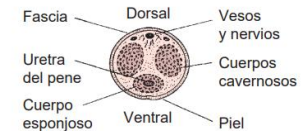
1 cuerpo esponjoso.

Se llenan de sangre y se endurecen durante la excitación sexual.

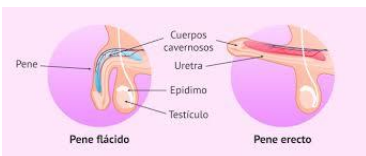Discurre a lo largo del pene y al final del pene se hace grande para formar el glande o la cabeza del pene.



SECCI N LONGITUDINAL



SECCI N TRANSVERSAL



Pene flácido

Pene eréctil

Órganos sexuales masculinos.

Órganos sexuales internos.

Testículos.

Conducto deferente.

Funciones.

Secretan hormonas sexuales.

Producen células germinales maduras.

Eje hipotálamo-hipófisis testículos.

Hipotálamo.

Hipófisis

Testículos.

Andrógenos

Espermatogénesis.

Horm. Liberadora de gonadotropina

Gonadotropina

Esperma.

Tubo delgado cilíndrico de 77 cm de longitud.

Cilindro que sirve para la maduración de el espermatozoide.

Vasectomía.

Operación de uno de los conductos.

Testosterona.

Esperma.

Folículo estimulante

Hormona luteinizante.

-Se almacena en el EPIDIDIMO.
-Epidídimo desemboca en conducto deferente.

Producida por las células intersticiales y estimulada por hormona leuteinizante.

Regulada

Espermatogenesis.

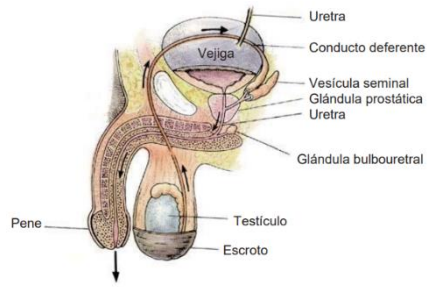
Tetosterona

Estimula la diferenciación de órganos masc.

Hormona luteinizante.

C. Sertoli.

C. Leyding.



Órganos sexuales masculinos.



Órganos sexuales internos.

Vesículas seminales.

Pequeñas glándulas detrás de la vejiga y se abren en conductos eyaculatorios.

El fluido hecho por las vesículas seminales son ricos en fructosa.

Glándula prostática.

Queda bajo vejiga.

Tiene forma y tamaño de una castaña.

Tiene fibras musculares y tejido glandular que secreta fluido prostático.

Glándula de Cowper.

Esta bajo próstata y descarga secreciones en uretra.

El fluido de estas glándulas precede de la eyaculación y en ocasiones tiene esperma.

Composicion.

Agua, mucus, azúcar y acidos y bases

Semen.

Es la unión de esperma y fluidos aportados por vesículas seminales (70%), próstata y glándulas de cowper (30%).

Contenido de semen disminuye con la edad.

Órganos sexuales masculinos.



Funciones sexuales masculinas.

Las funciones sexuales masculinas de la erección y la eyaculación son las que permiten que el espermatozoides viaje desde el tracto reproductor masculino hasta el femenino.

Erección.

Eyaculación

Es el aumento de tamaño y endurecimiento del pene como consecuencia de la congestión con sangre.

Proceso

Cuerpos cavernosos y esponjosos con flujo de sangre que aumenta el tamaño

Pene se dobla y se pone firme.

Vejiga cierra cuando el hombre se excita, disminuyendo las probabilidades que el semen y la orina se mezclen.

Factores para firmeza.

-Túnica albugínea.
-Erección se invierte cuando sale sangre del pene, restaurando el balance circulatorio pre eréctil y encogiendo el tejido eréctil.

No se limitan, tienen noches nocturnas, cada 90 min, mientras duermen.

Reflejos de la ME y respuesta sexual.

Las respuestas sexuales masculinas ocurren por REFLEJO.

Estimulación táctil hace a las neuronas transmitir señales.

Estimulación directa los impulsos nerviosos se reciben en el centro de erección.

Reflejo de la ME.

Ocurre en el orgasmo.

Contracciones musculares desembocan en la relajación de la tensión sexual.

El estímulo alcanza un punto

Fases.

Emisión (Fase 1).

Contracciones de la próstata, vesículas seminales y partes sup de conductos deferentes.

Expulsión (Fase 1).

En músculos de la base y alrededores se contraen, forzando la expulsión de semen y provocando sensaciones placenteras

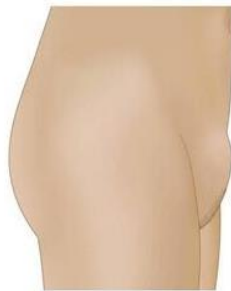¿Qué es?

Órganos sexuales externos

Sistema del cuerpo humano encargado de la reproducción en las mujeres. Compuesto por órganos internos y externos

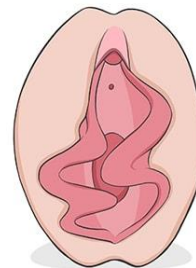
Monte de

consiste en un tejido graso que cubre la zona de unión de los huesos púbicos en la zona frontal del cuerpo, por debajo del abdomen y por encima del clítoris.



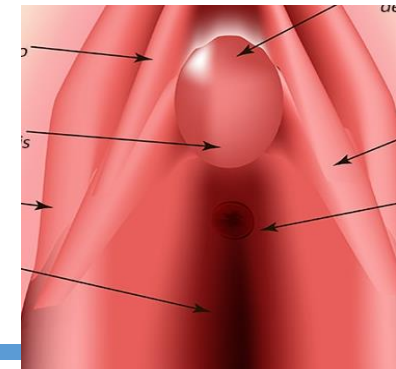
Labios mayores y menores

Los labios mayores y menores son grandes pliegues de piel que discurren hacia abajo desde el monte de Venus a lo largo de los lados de la vulva y su función es de protección



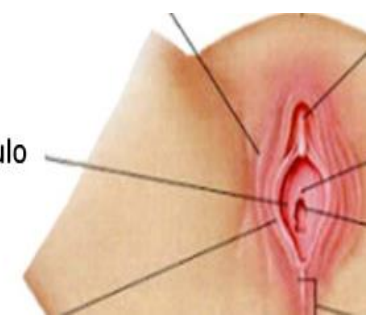
Clítoris

Con cualquiera de sus nombres, el clítoris es el único órgano sexual cuya única función conocida es la experimentación de placer, algunas de sus partes son el tallo, glándula, prepucio, muslos clitoridianos, crura



Vestíbulo

Se refiere al área dentro de los labios menores que contiene las aberturas hacia la vagina y la uretra. Al vestíbulo llegan gran cantidad de terminaciones nerviosas, lo que lo hace muy sensible al estímulo sexual táctil o de otro tipo



Abertura vaginal

No es posible ver la vagina entera, lo que se ve es la abertura vaginal, o introitus, cuando uno aparta los labios menores

Himen

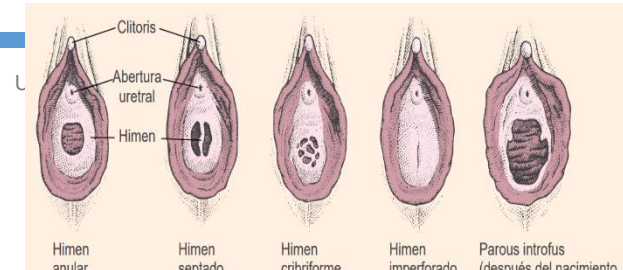
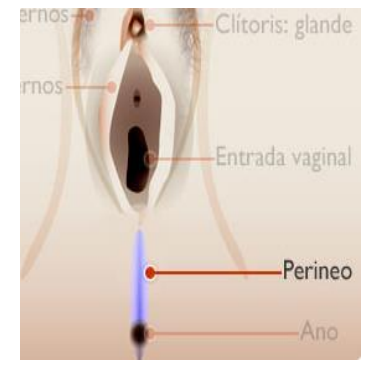
El himen es un pliegue de tejido sobre la abertura vaginal que está normalmente presente al nacer y puede permanecer en parte intacto, por lo menos hasta que una mujer realiza el coito

El himen tiene variedades de formas:

- Anular: Forma un anillo alrededor de la abertura vaginal
- Semilunar: Forma de media luna, dejando parte de la abertura vaginal abierta
- Cribiforme: Tiene múltiples pequeños orificios
- Septado: Presenta una banda de tejido que divide la abertura en dos
- Imperforado: Cubre completamente la abertura vaginal, está necesita atención quirúrgica

Perineo

Comprende tejido superficial y subyacente entre la abertura vaginal y el ano. Al perineo llegan gran cantidad de terminaciones nerviosas. La estimulación del área puede elevar la excitación sexual.



Órganos sexuales internos

Vagina

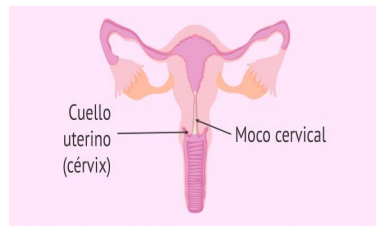
La **vagina** es un conducto muscular y flexible que conecta el útero con el exterior del cuerpo femenino. Sus funciones principales incluyen servir como vía de paso para la menstruación, permitir la penetración durante las relaciones sexuales y actuar como canal de parto

Capas

Mucosa: Capa interna que recubre la vagina
Muscular: Permiten contracción y expansión de la vagina
Adventicia: Brinda soporte y conecta la vagina con estructuras adyacentes

Cuello uterino

El cuello uterino es la parte final más baja del útero. Sus paredes, como las de la vagina, producen secreciones que contribuyen al equilibrio químico de la vagina



Útero

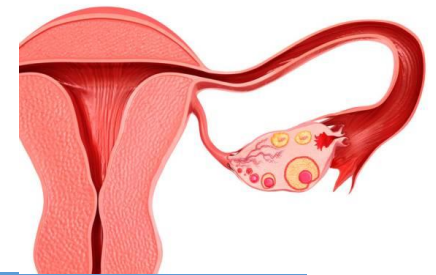
Es un órgano muscular en forma de pera invertida ubicado en la pelvis femenina. Su principal función es albergar y nutrir al embrión en desarrollo durante el embarazo, sino hay implantación, la menstruación

Capas

Endometrio: Capa interna que se engrosa para recibir el óvulo fecundado
Miometrio: Capa muscular que facilita el parto
Perimetrio: Capa externa protectora

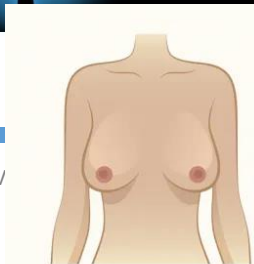
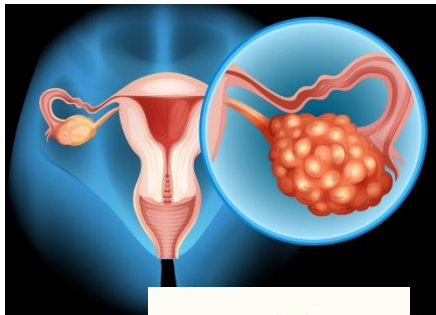
Trompas de falopio

son dos tubos delgados que conectan los ovarios con el útero. Su principal función es transportar el óvulo desde el ovario hasta el útero. Es en estas trompas donde generalmente ocurre la fertilización, es decir, la unión del óvulo con el espermatozoide.



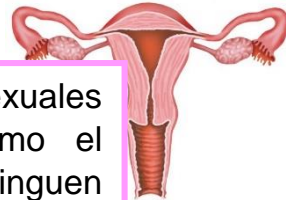Ovarios

Los ovarios producen los óvulos (las células germinales) y las hormonas sexuales femeninas el estrógeno y la progesterona. El estrógeno es un término genérico para varias hormonas (como el estradiol, el estriol y el estrone) que promueven los cambios de la pubertad y regulan el ciclo menstrual.



Pechos

Los pechos son caracteres sexuales secundarios. Es decir, como el redondeo de las caderas, distinguen a las mujeres de los hombres, pero no están involucrados directamente en la reproducción



Cada pecho contiene entre 15 y 20 racimos de glándulas mamarias productoras de leche. Cada glándula se abre al pezón a través de su propio conducto. Las glándulas mamarias están separadas por un tejido suave y graso. Es la cantidad de este tejido graso, no la cantidad de tejido glandular, la que determina el tamaño de los pechos.

Los conductos lácteos dirigen la leche de las glándulas mamarias a través de los pezones. Los pezones son ricos en terminaciones nerviosas, de tal manera que el estímulo de los pezones eleva la excitación sexual para muchas mujeres. Los pezones masculinos son similares en sensibilidad

Hipotálamo

H. estimulante de gonadotropina

Hipófisis

Gonadotropinas

FE

LH

Ovarios

Estrógeno

Progesterona

Estradiol
Estrona
Estriol

Útero
Aumento del endometrio or

Ciclo menstrual

Fase 2: Fase ovulatoria

- Aumento de estrógenos
- Hipotálamo detecta el nivel alto de estrógeno
- El flujo de LH activa la ovulación 12-24 hrs después de que el nivel de LH en el cuerpo haya alcanzado el pico
- 2 óvulos fertilizados
- 1 óvulo fertilizado se divide en 2 cigoto

Fase 3: Secretora

- Post ovulatoria/fase lútea
- Corpus luteum empiezan a producir grandes cantidades de progesterona y estrógeno
- Las hormonas alcanzan el nivel máximo en el vigésimo o vigésimo primer día de un ciclo medio
- Las hormonas actúan sobre glándulas del endometrio
- No hay implantación, disminución de LH y y FH
- Destrucción de corpus luteum
- Disminución rápida de estrógeno y progesterona

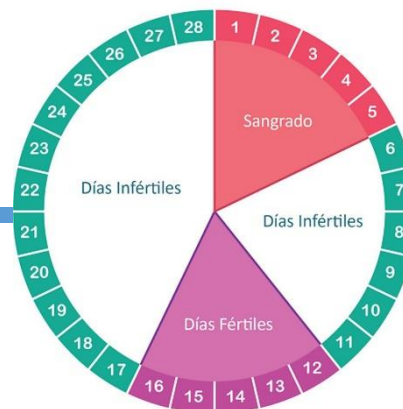
Fase 1: Proliferativa (folicular)

- Duración 9-10 días
- FSH llega a ovarios y estimula a folículos
- Producción de estrógenos
- Maduración de 10-20 folículos
- Folículo de Graafiano
- El folículo de Graafiano se rompe y sale el huevo maduro

Fase 4: menstrual

- Nivel de estrógeno y progesterona caen
- El revestimiento uterino se desintegra y se expulsa del cuerpo junto con el flujo menstrual

Ciclo Menstrual



Referencias:

- Spencer A. Rathus, Jeffrey S. Nevid, Lois Fichner-Rathus (2005). Sexualidad humana 6° edición. Cap 2 y cap 3 (pag 31 - 85), Anatomía y fisiología sexual femenina y masculina. [file:///C:/Users/HP/Downloads/Sexualidad-Humana-6ta-ed%20\(1\).pdf](file:///C:/Users/HP/Downloads/Sexualidad-Humana-6ta-ed%20(1).pdf)