

Linfomas no Hodgkinianos

NOMBRE:

MARIANA SARAHI ESPINOSA PÉREZ

GRADO: 3

GRUPO : “ B”

DR. GERARDO CANCINO GORDILLO

MATERIA: FISIOPATOLOGÍA II

COMITÁN DE DOMIGUEZ, CHIAPAS A 11 DE OCTUBRE DE 2024



¿Qué son los Linfomas no Hodgkinianos?

Linfoma folicular

- Derivados de linfocitos B, consta de mezcla de centroblastos y centrocitos.
- Semejantes a folículos linfoides primarios.
- Secretan citocinas, inducen agotamiento y apoptosis de linfocitos T.
- Células T promueven supervivencia y proliferación.
- Afecta a ganglios linfáticos.

Afecta a diferentes sitios.

- Bazo.
- Medula osea.
- Sangre periférica.
- Cabeza y cuello.
- Tubo digestivo.
- Piel.

- Asintomáticos.
- > riesgo en personas > de 65 años.
varones y px tratados con radiación.
- Linfomas foliculares se transforman en linfomas difuso de células B grandes.

Linfoma difuso de células B grandes. (LBDCG).

- Grupo heterogeneo de neoplasias agrseivas del centro germinal y posgerminal.
 1. Afecta frecuentemente en grupos de 60 y 70 años.
 - 2.Causa desconocida, pero esta relacionada con VIH (virus inmunodeficiencia humana) y VEB (Virus de herpes, virus epstein-barr).
 - 3.Tumor que evoluciona con rapidez.

Manifestaciones.

- Fiebre
- Sudores nocturno
- Perdida de peso.
- Hinchazon de ganglios linfaticos.
- Dolor de pecho, tos y dificultad respiratoria.
- Linfomas difusos de células B grandes son mortales si no reciben tx.

Linfoma células de manto.

- Menos del 10% de LNH.
 - Linfocitos B pasan por reacomodo de Ig y desarrollo en superficie de células indiferenciadas B de IgM-positiva e IgD positiva.
 - Cancer por presencia de células cancerosas en ganglios linfáticos, bazo, medula osea, sangre y Aparato diges.
-
- Presente en población media 25 - 30 años.
 - Crecimiento rapido y mitad de pacientes no sobreviven a mas de 3 años.

Manifestaciones.

- Fiebre
- Sudores nocturno
- Perdida de peso.
- Hinchazon de ganglios linfáticos.
- Dolor abdominal.
- Cansancio

Linfoma de Burkitt.

- Tumor de LNH de crecimiento rápido.
- Alteración de linfocitos B.
- 95 - 99% sufre linfoma de Burkitt por infección de VEB.

Manifestaciones.

- Fiebre
 - Sudores nocturno
 - Pérdida de peso.
 - Hinchazón de ganglios linfáticos en cabeza y cuello.
 - Cansancio
- Endémico en África
 1. VEB es habitual
 2. Malaria es habitual.

Linfomas de zona marginal (LZM).

- Afecta a linfocitos B, variantes de tejido linfoide asociado con mucosa (MALT) y otros linfomas.
- MALT afectan a células B de memoria que residen en zona marginal.
- Son asintomaticos.
- Desarrollo em tej epitelial de tubo digestivo y vías resp.
- Inflamación promueve mutaciones continuas.
- Mutaciones permiten al tumos independizarse de antígenos y generar metástasis (expansion del tumor).

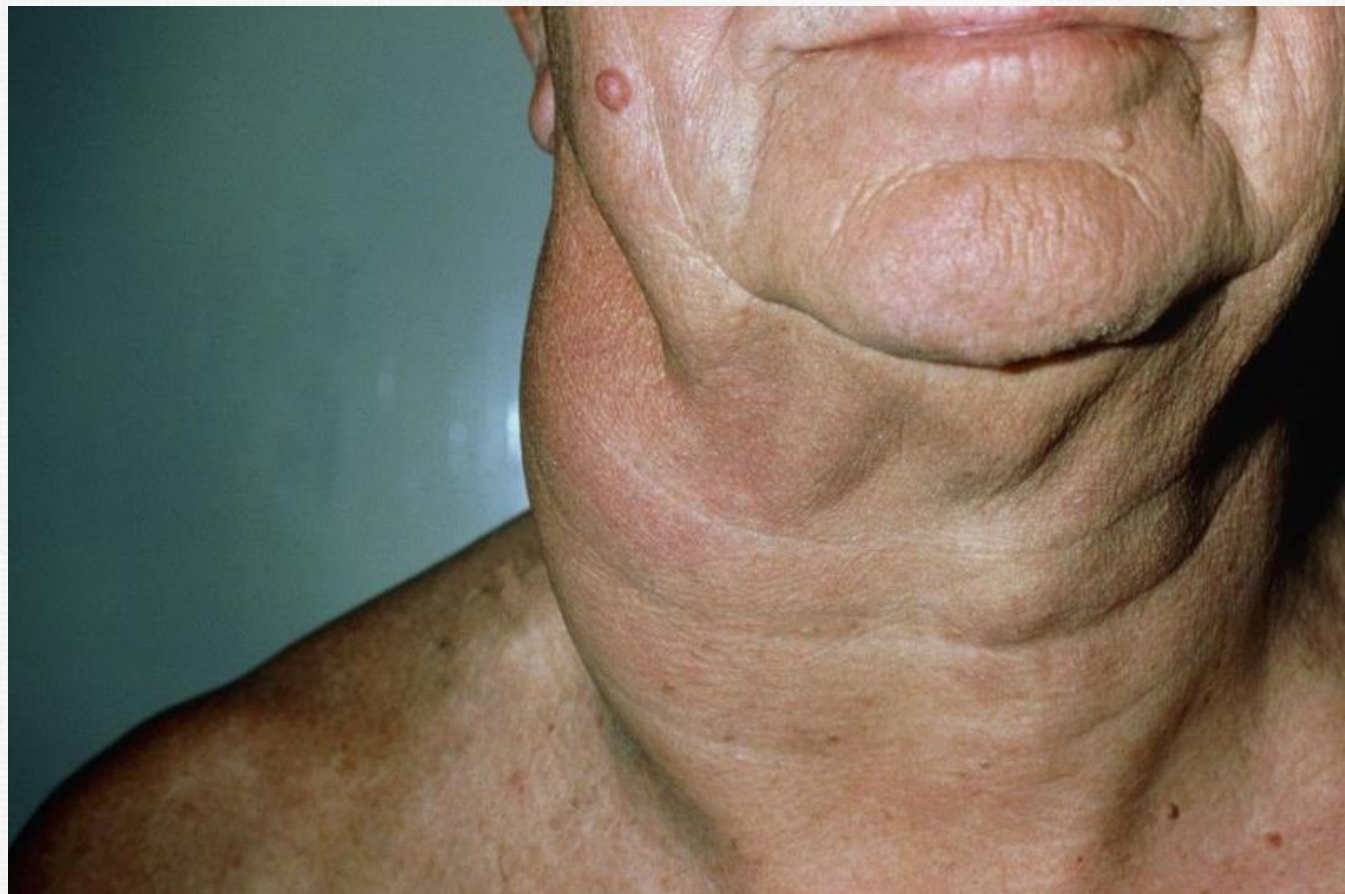
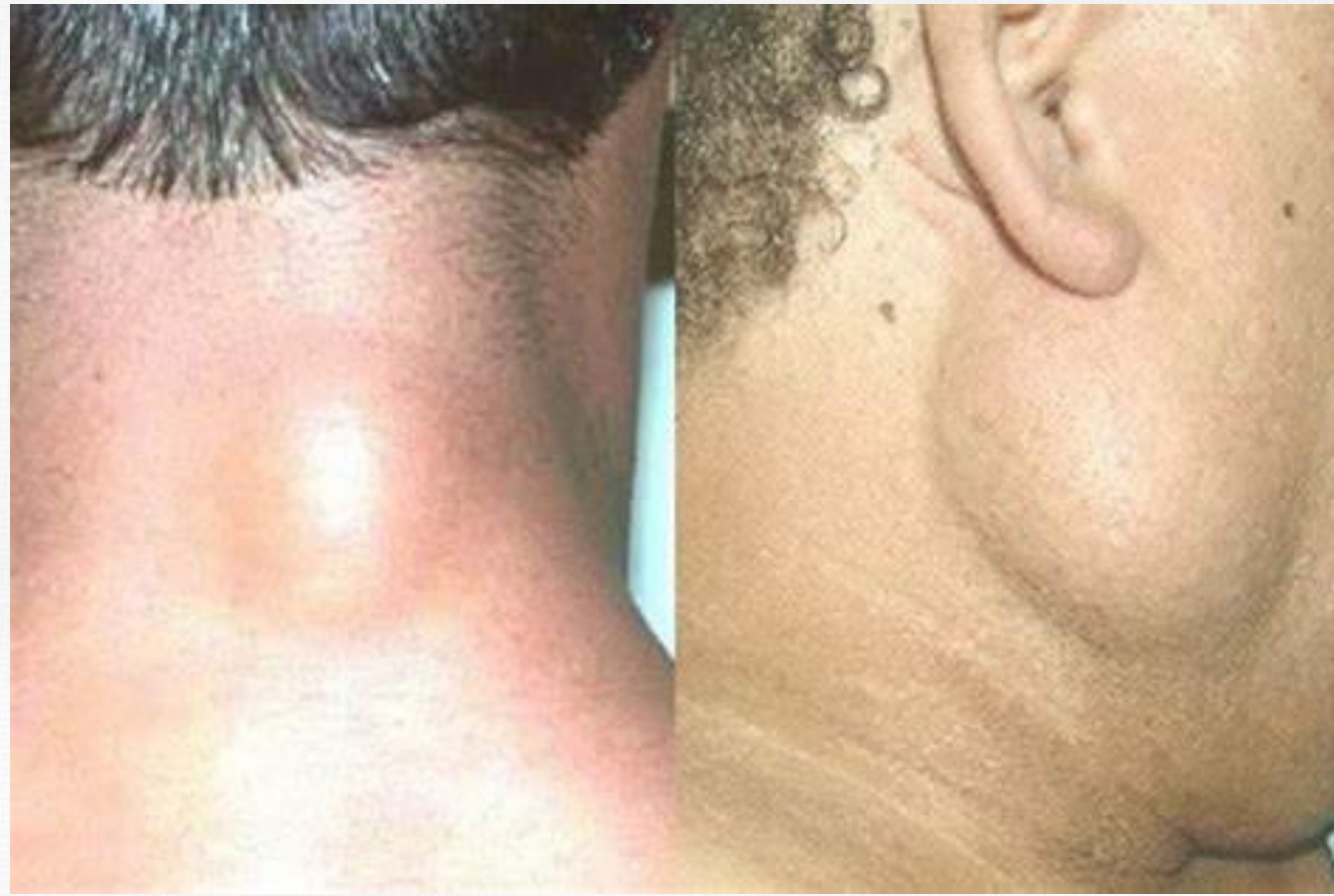Dependen del tipo de linfoma (poco activo o agresivo) y la etapa de la enfermedad.

Activo

suelen presentar linfadenopatía indolora, que puede estar localizada o diseminada.

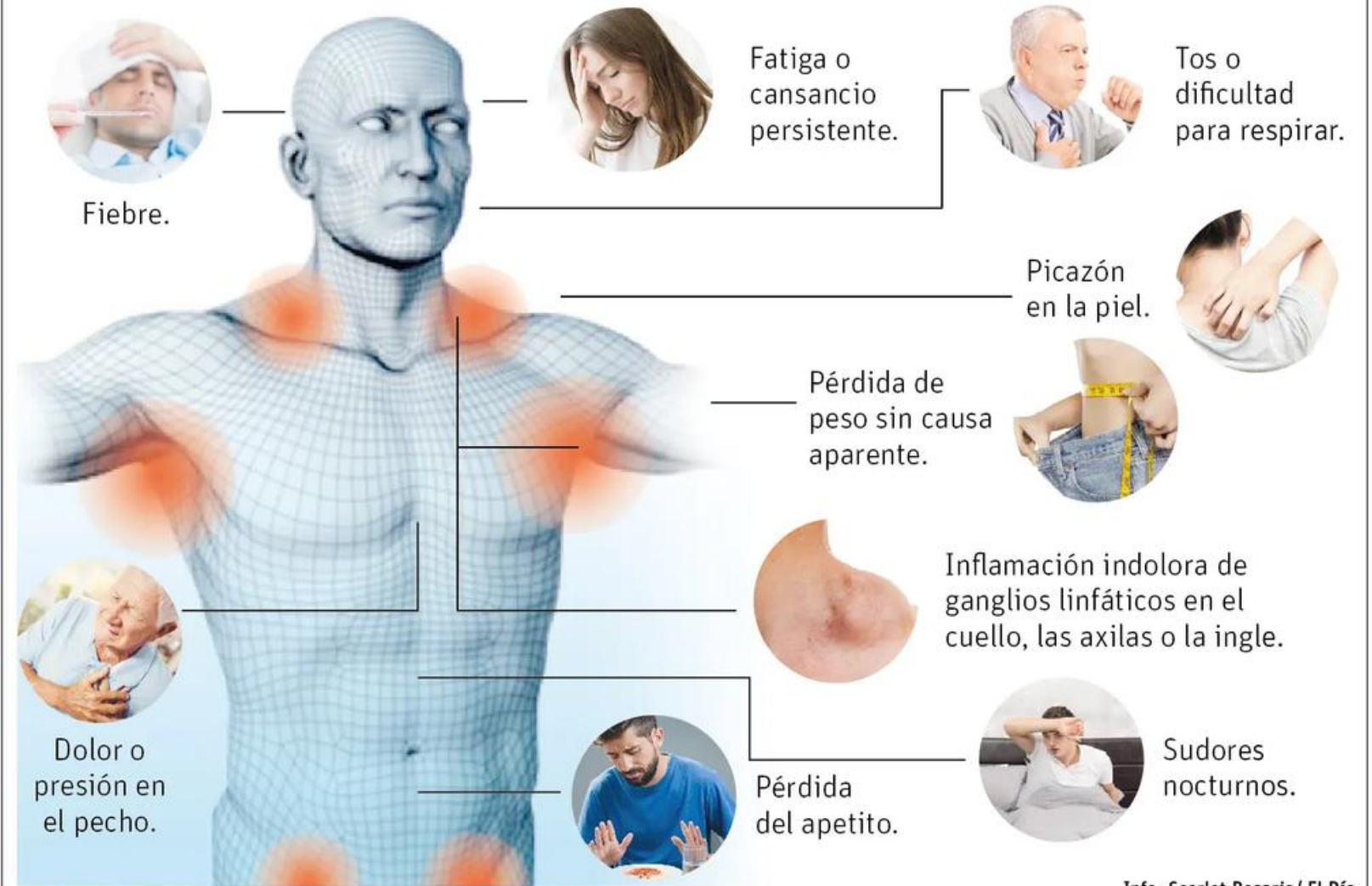
Agresivo

presentan fiebre, sudores nocturnos, pérdida de peso y mayor susceptibilidad a infecciones.



Señales de alerta

Los síntomas y signos del linfoma pueden incluir:



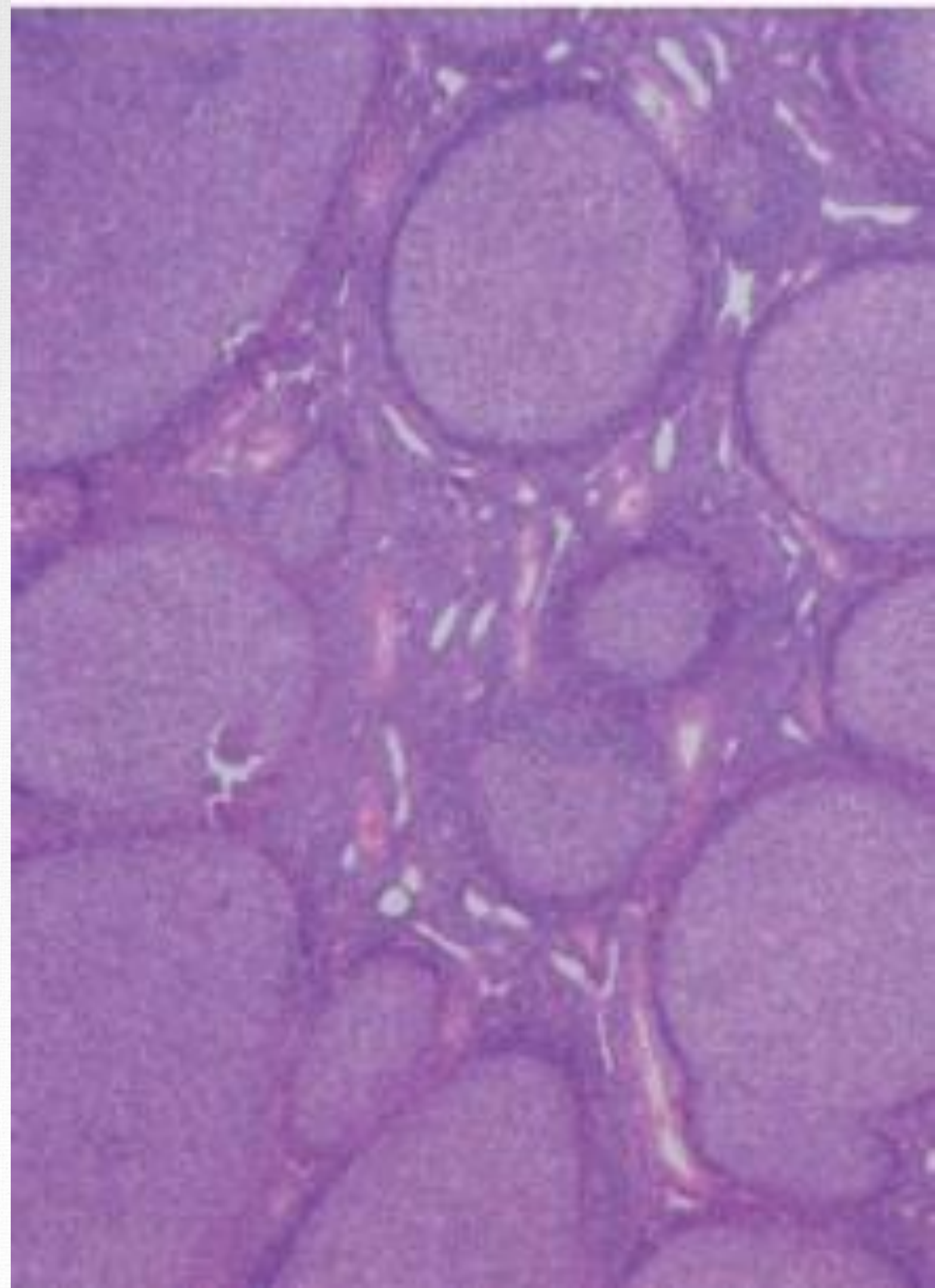


Diagnóstico y tratamiento



Biopsia de ganglio linfático

¡GRACIAS!



Bibliografía

Tommie L. Norris, DNS, RN, (2019). Porth fisiopatología, alteraciones de salud. conceptos básicos, 10° edición. Alteraciones neoplásicas de origen linfático y hematopoyético, linfomas no Hodgkinianos (pág. 671 - 673).