


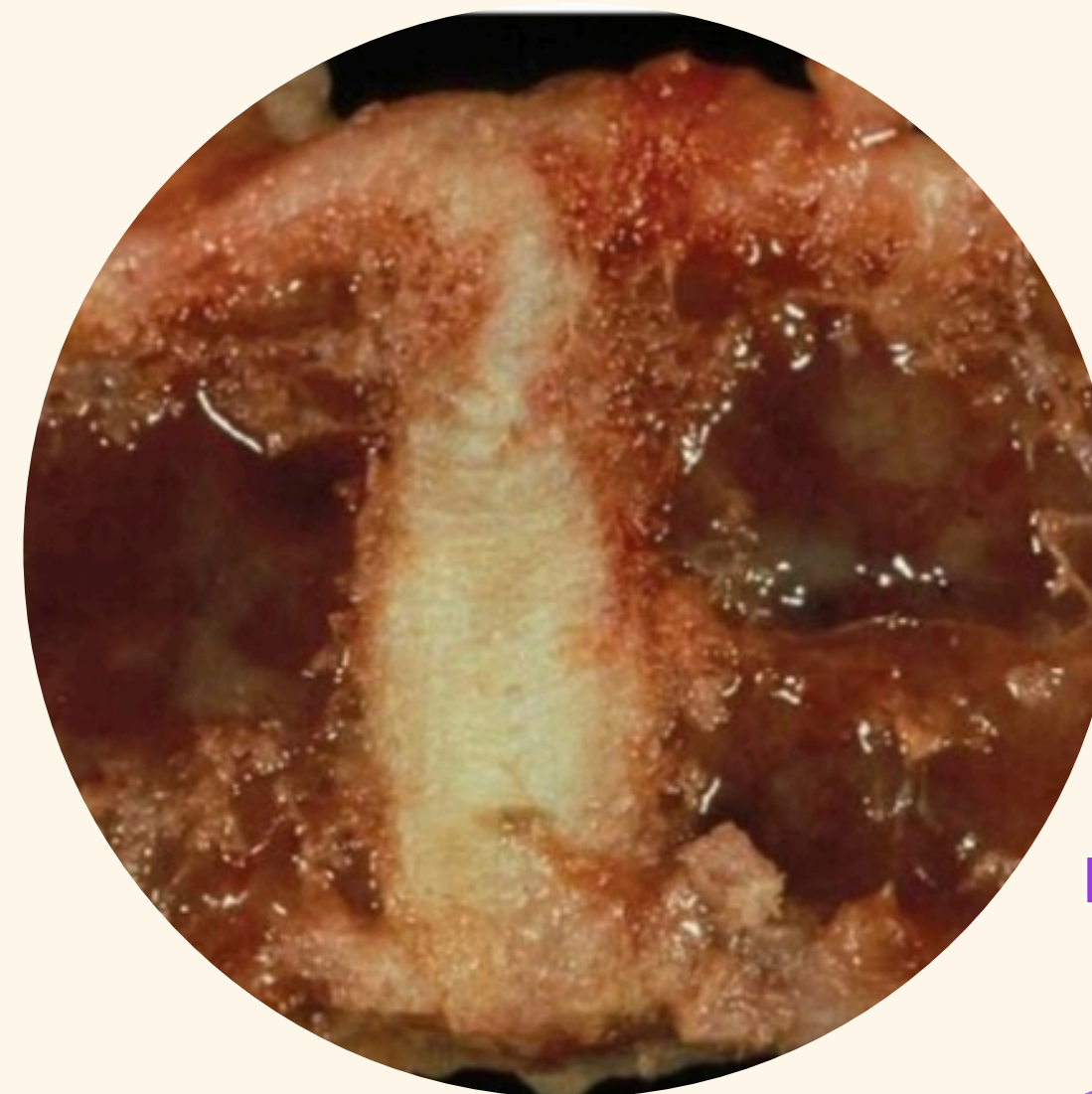




MIELOMA MULTIPLE

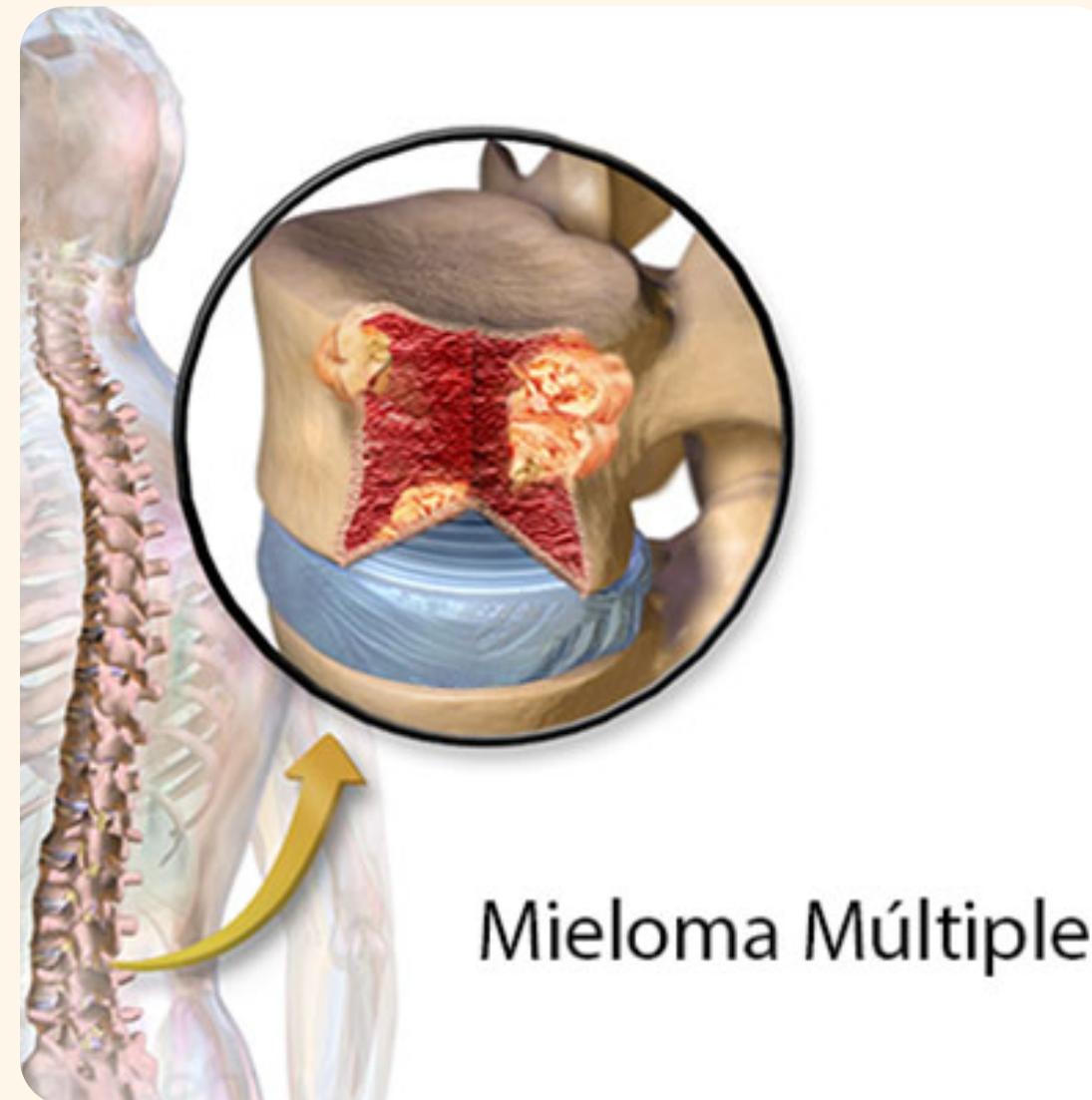


Dulce Sinai Goicochea Avendaño.
Grado: tercer semestre.
Grupo:A



Contenido

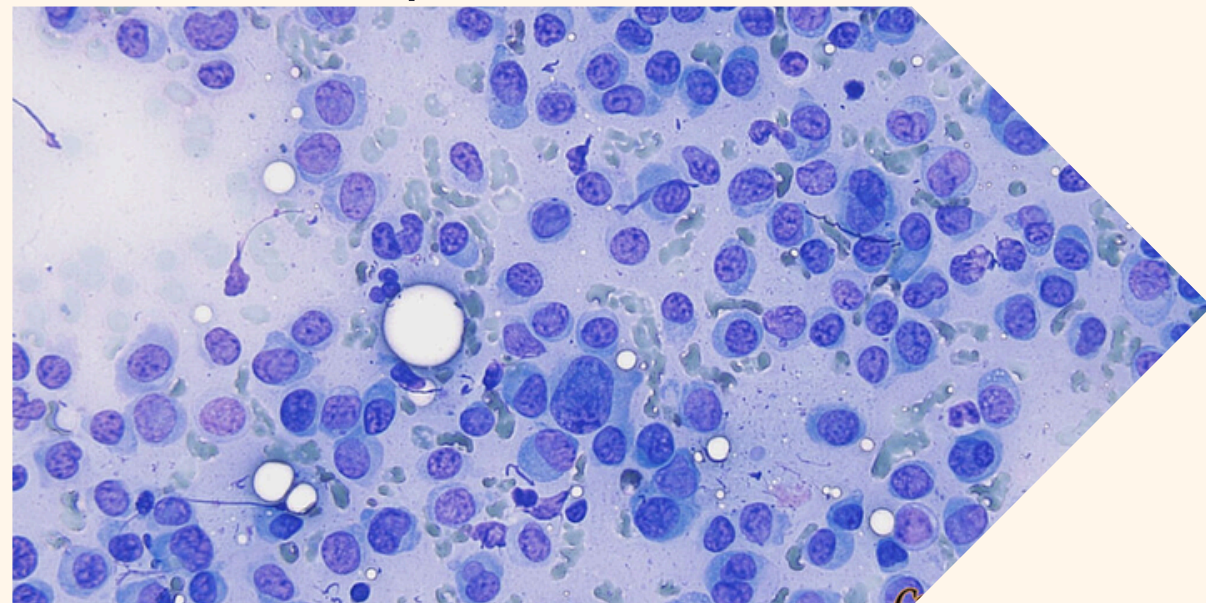
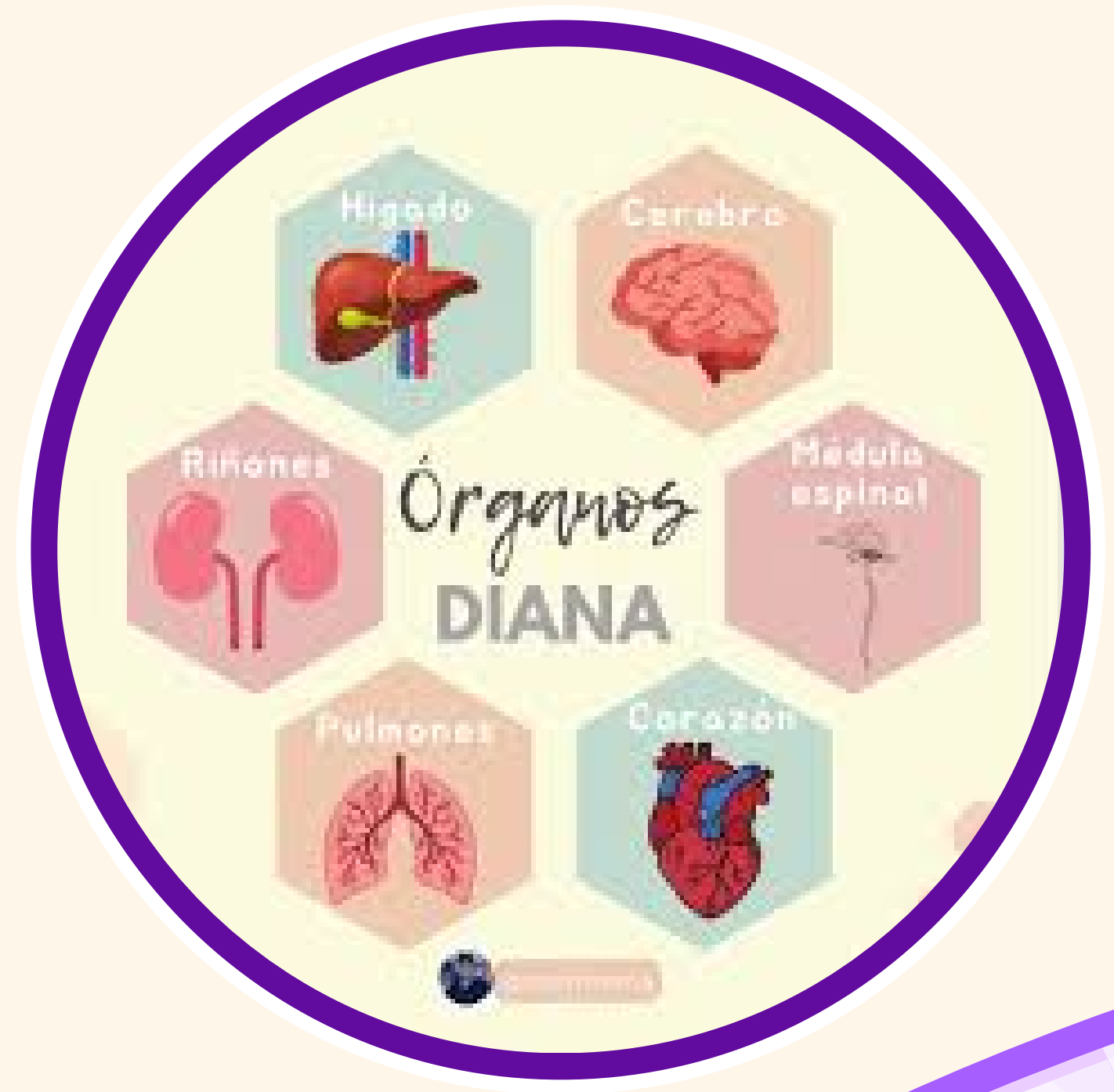
- Definición de mieloma Múltiple.
- Patogenia
- Manifestaciones Clínica.
- Diagnóstico.
- Tratamiento.



Mieloma Múltiple

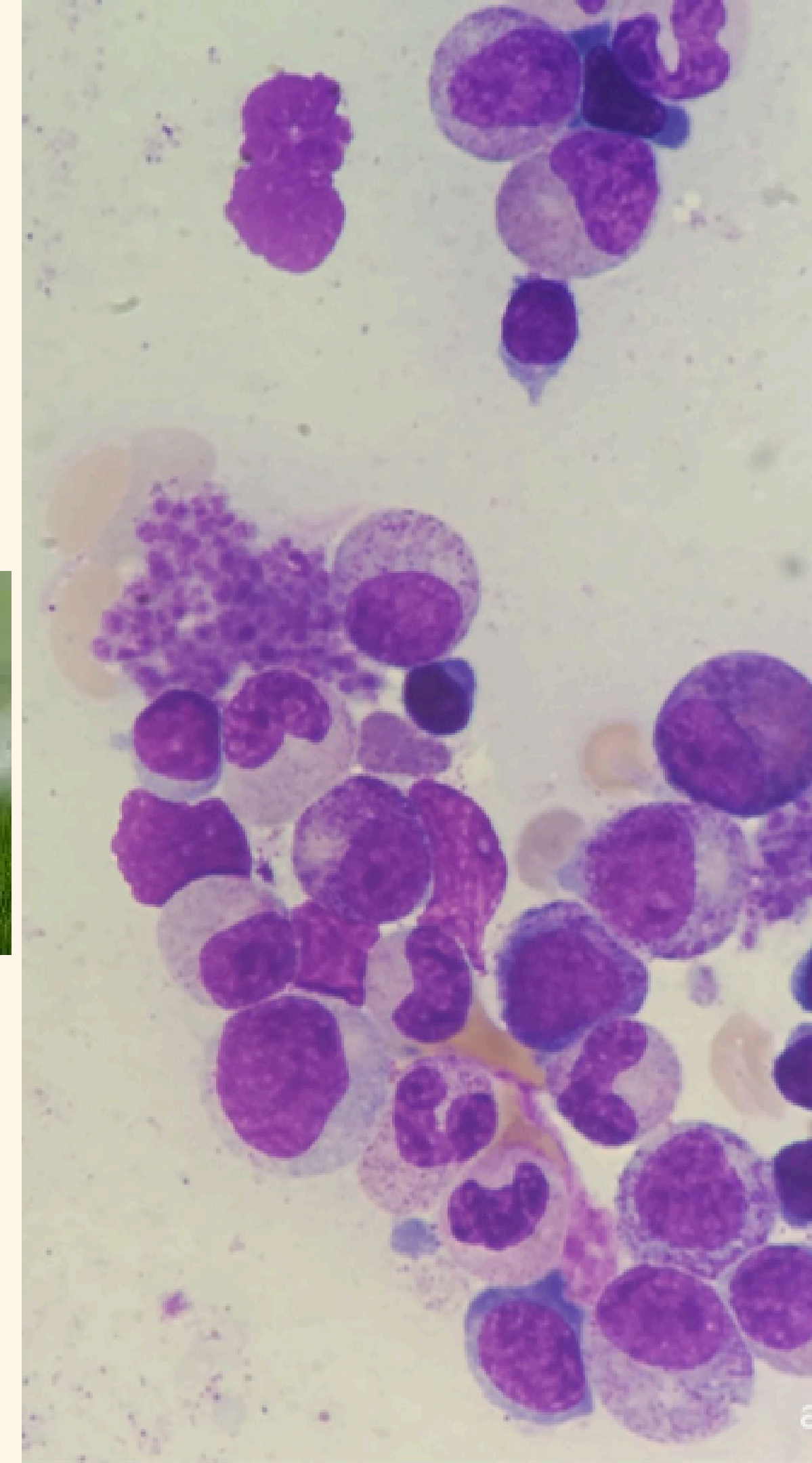

01 El mieloma múltiple es un tumor de linfocitos B de células plasmáticas diferenciadas terminales, la cual sus tasas de morbilidad y mortalidad estarán relacionadas con la destrucción de órganos diana.

02 Se presentará mayormente en personas mayores de 60 años de edad, y el promedio de esta enfermedad se presentará en personas de 71 años



Se desconoce las causas de mieloma, sin embargo existen factores que predisponen la enfermedad:


- **Estimulación crónica inmunitaria.**
- **Alteraciones autoinmunitarias.**
- **Exposiciones a radiaciones ionizante.**
- **Exposición laboral a plaguicidas o herbicidas**



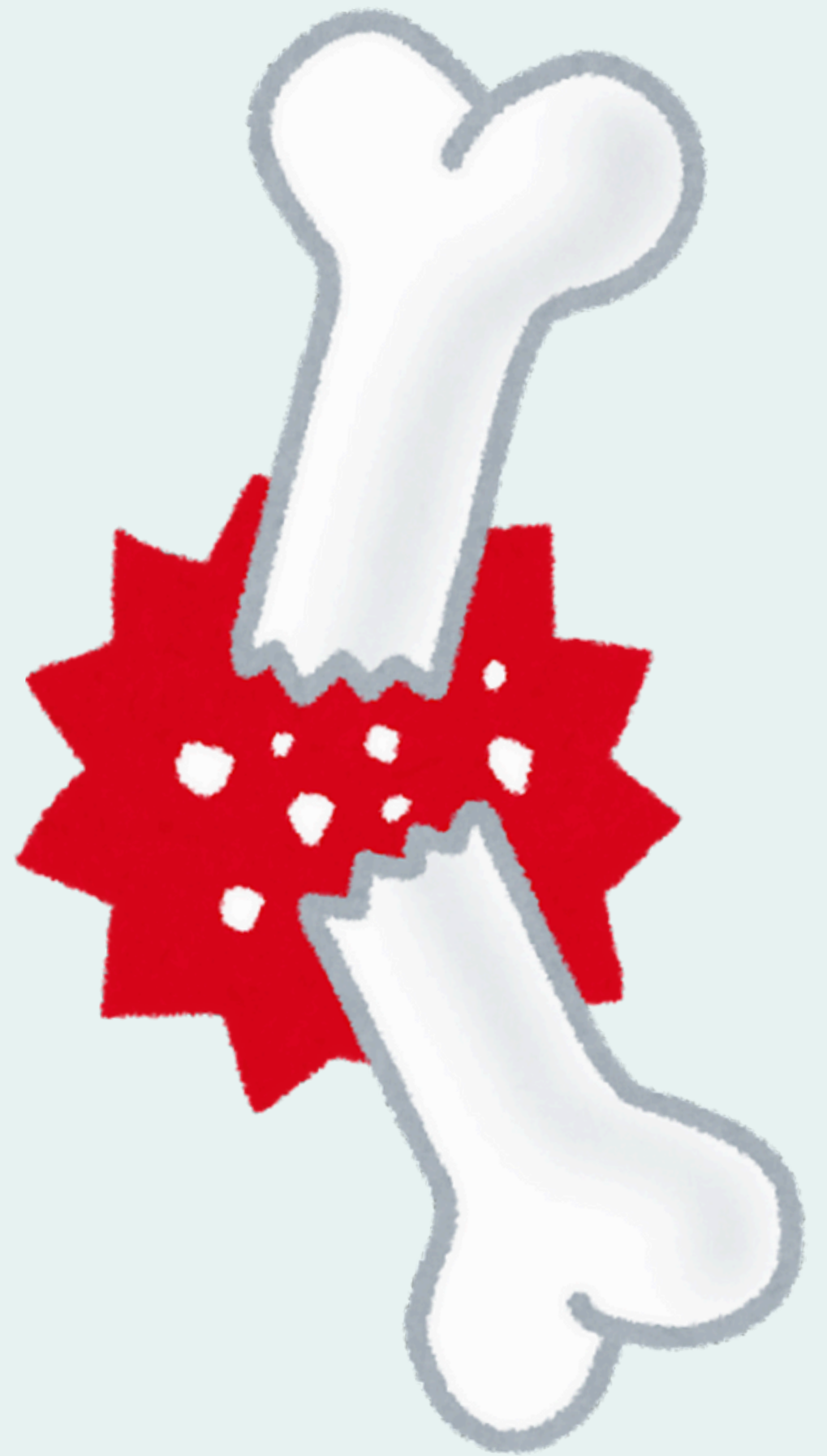


patogenisidad

El mieloma multiple, es una neoplasia de celulas plasmaticas



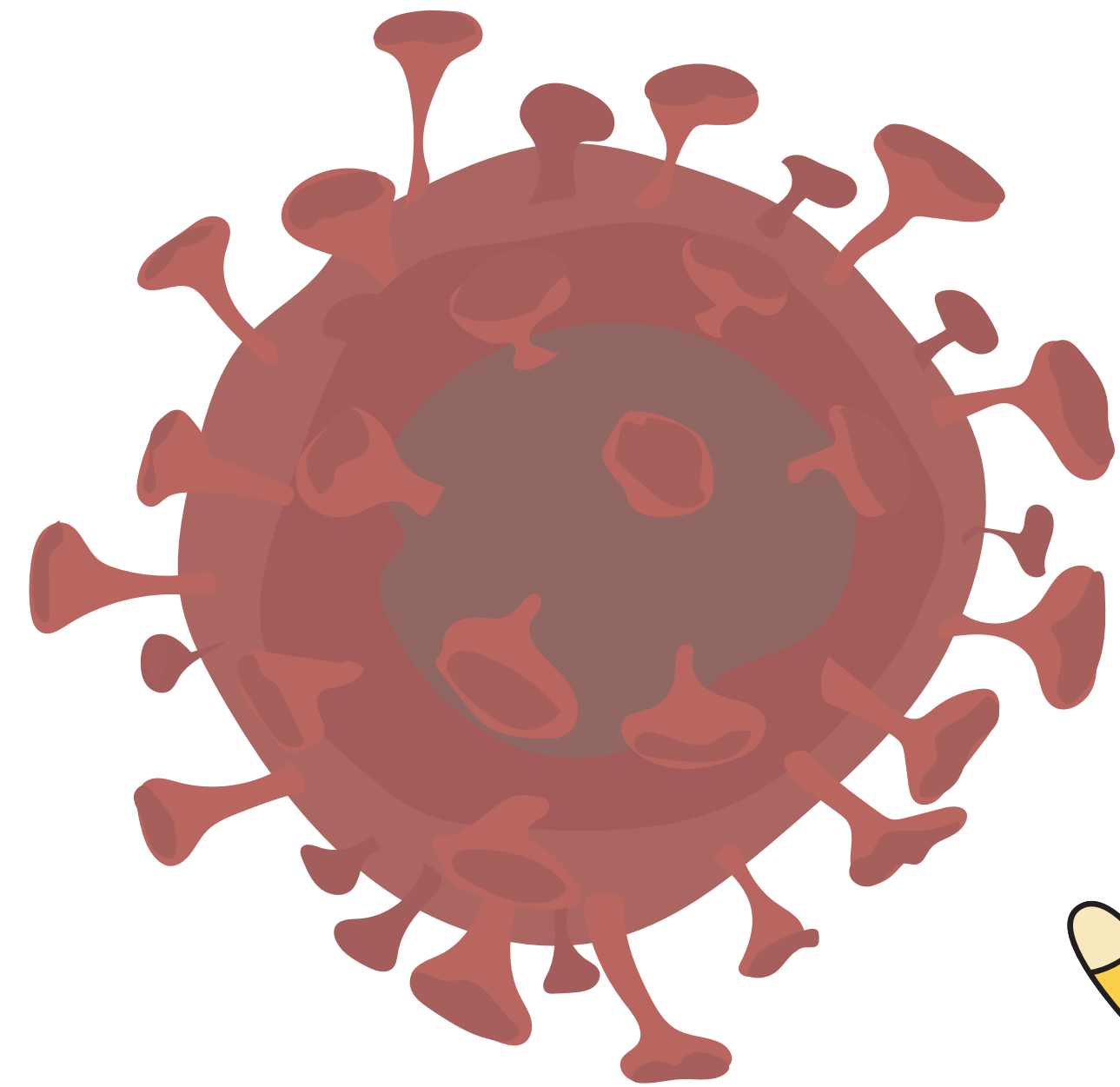
Que generan IgG



PADECIMIENTOS RELACIONADOS

- El mieloma múltiple se relaciona a los tumores hematopoyéticos como las anemias cromosómicas, como las deleciones del 13q y traslocaciones que tiene que ver con el locus de la IgG en el cromosoma
- Los cambios en el microambiente de la médula ósea, incluyendo la inducción de angiogénesis, la supresión de la inmunidad mediada por células y el desarrollo del ciclo de señalización paracrina que requieren citocinas como la IL-6 y el factor de crecimiento vascular endotelial.

IL-6: es una proteína que regula la respuesta inmune del organismo. Es producida por diferentes tipos de células, principalmente por algunos linfocitos T

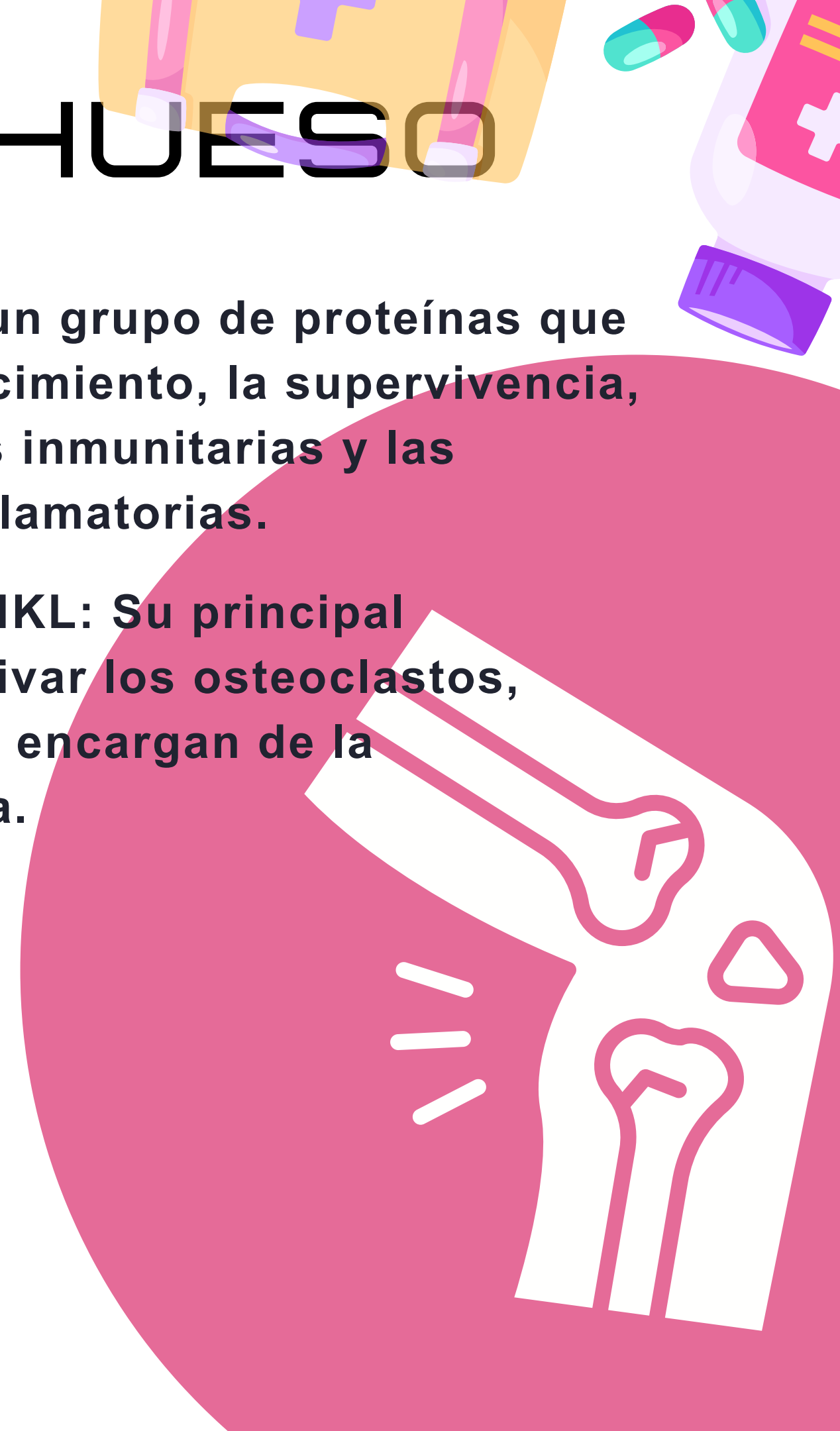
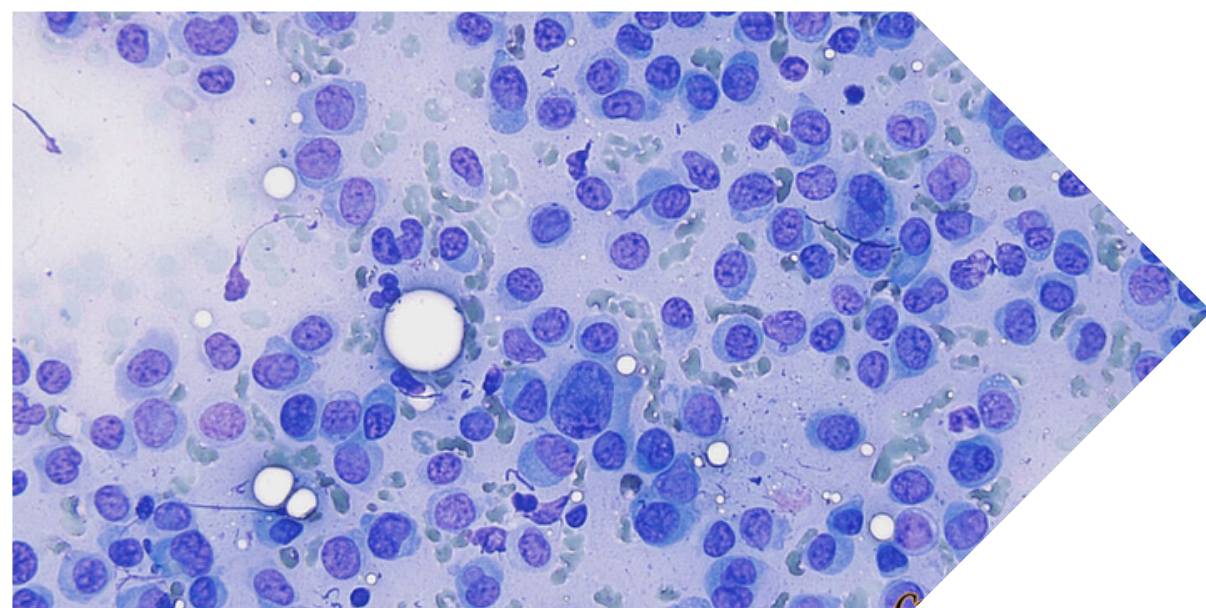


LESIONES EN EL HUESO

- Se cree que el mieloma múltiple, las lesiones en el hueso tiene que ver con aumento en la expresión por parte de los osteoblastos del activador del receptor del ligando del factor-KB nuclear (NFkB) (RANKL)

factor-KB: es un grupo de proteínas que regulan el crecimiento, la supervivencia, las respuestas inmunitarias y las respuestas inflamatorias.

Reseptor -RANKL: Su principal función es activar los osteoclastos, células que se encargan de la resorción ósea.

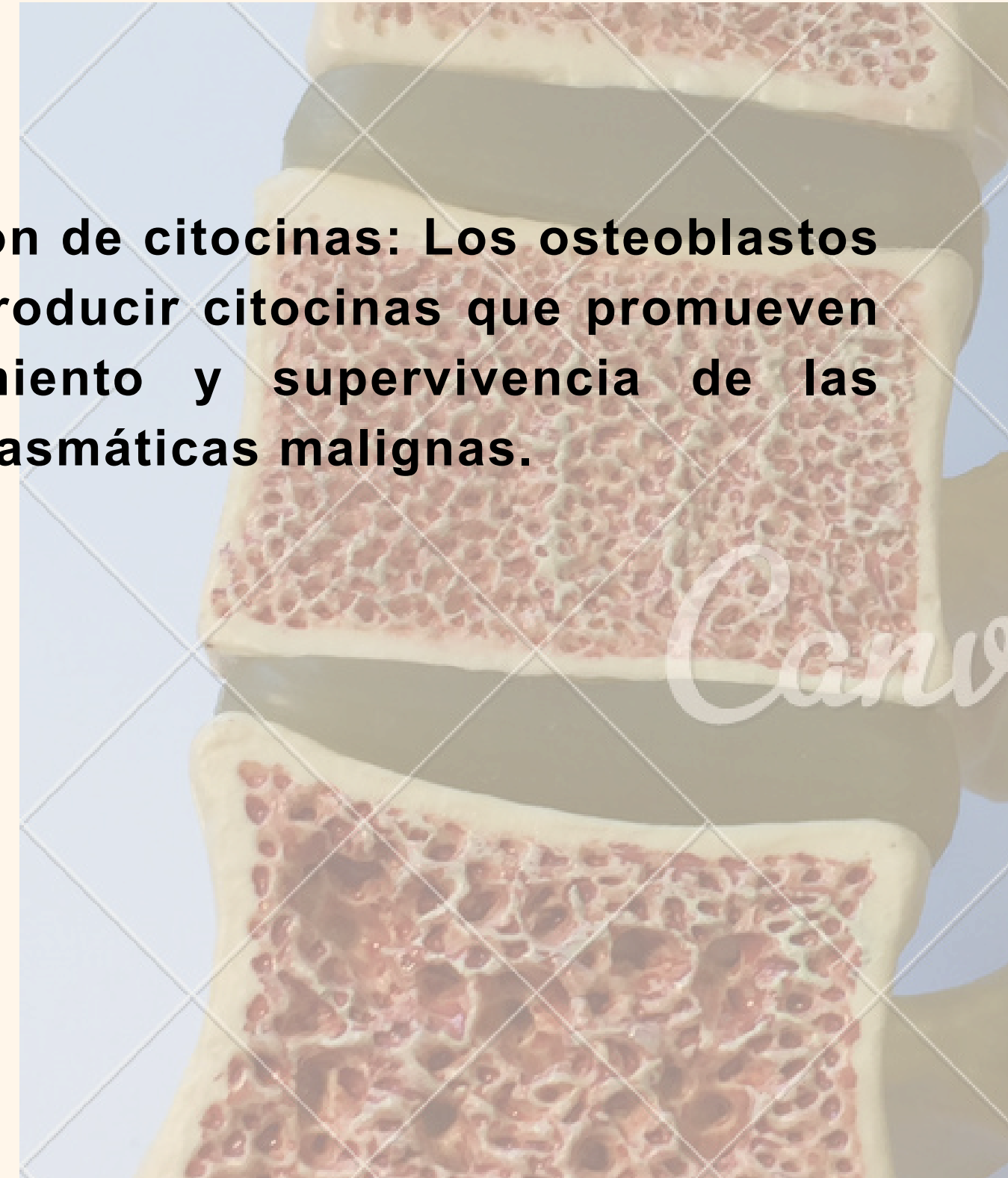


OSTEOBLASTOS

Los osteoblastos son células que juegan un papel crucial en la formación de hueso. En el contexto del mieloma múltiple, los osteoblastos pueden ser afectados de varias maneras:

- **Reducción de la actividad osteoblástica:** El mieloma múltiple puede inhibir la actividad de los osteoblastos, lo que lleva a una disminución de la formación de hueso y un aumento del riesgo de fracturas.
- **Interacción con las células plasmáticas:** Los osteoblastos pueden interactuar con las células plasmáticas malignas y promover su supervivencia y proliferación

- **Producción de citocinas:** Los osteoblastos pueden producir citocinas que promueven el crecimiento y supervivencia de las células plasmáticas malignas.



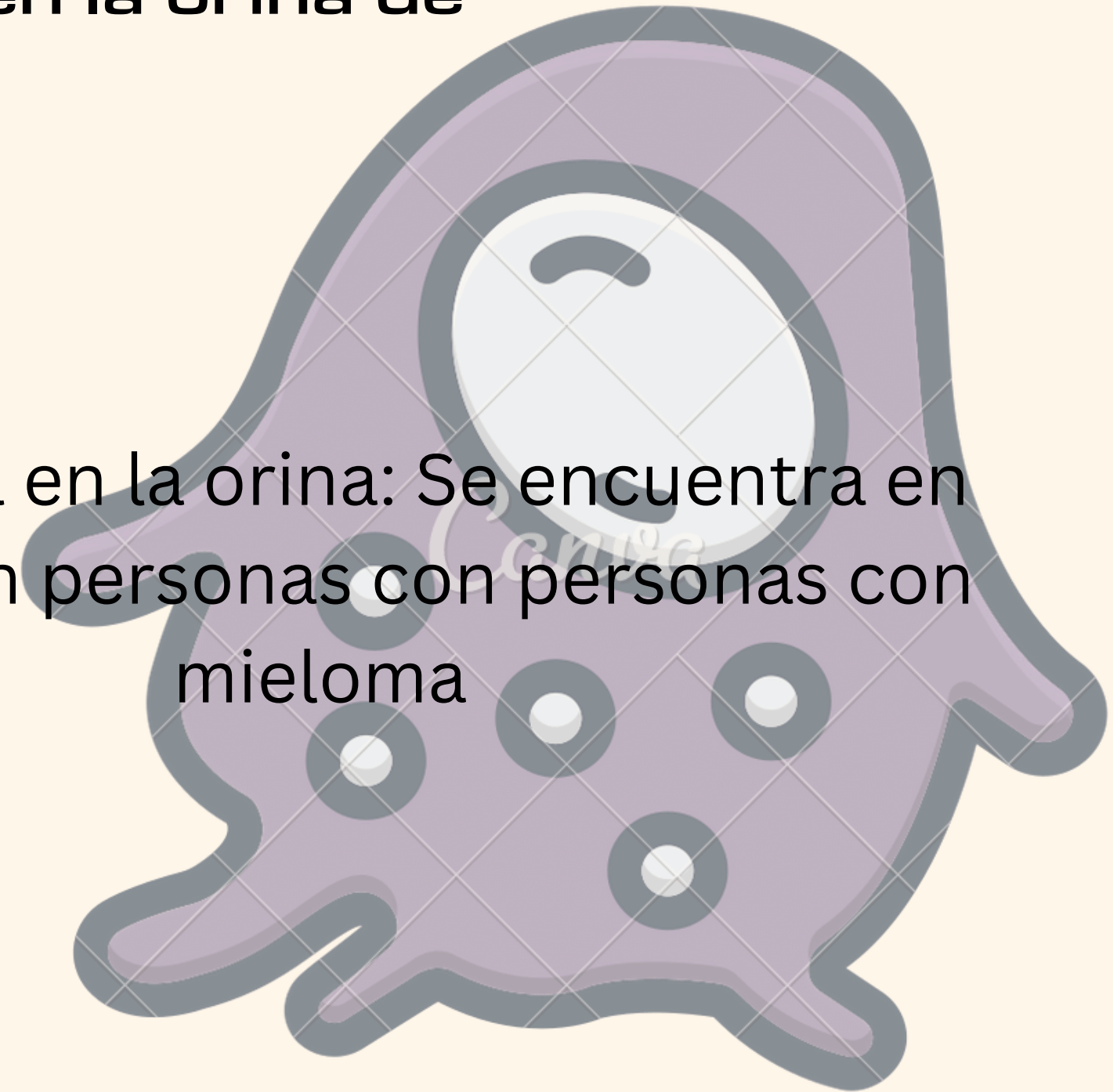
CARACTERÍSTICAS RESULTANTES DE LOS OSTEÓBLASTOS

- Producción sin regulación de un anticuerpo monoclonal conocido como proteína M, que en la electroforesis de proteínas se detecta como pico M
- La mayoría de las veces la proteína M es IgG (60%) ó IgA (20-25%) y el otro 15% las células plasmáticas solo producen células anómalas denominadas proteínas de Bence Jones

PROTEÍNAS BENSEN JONES

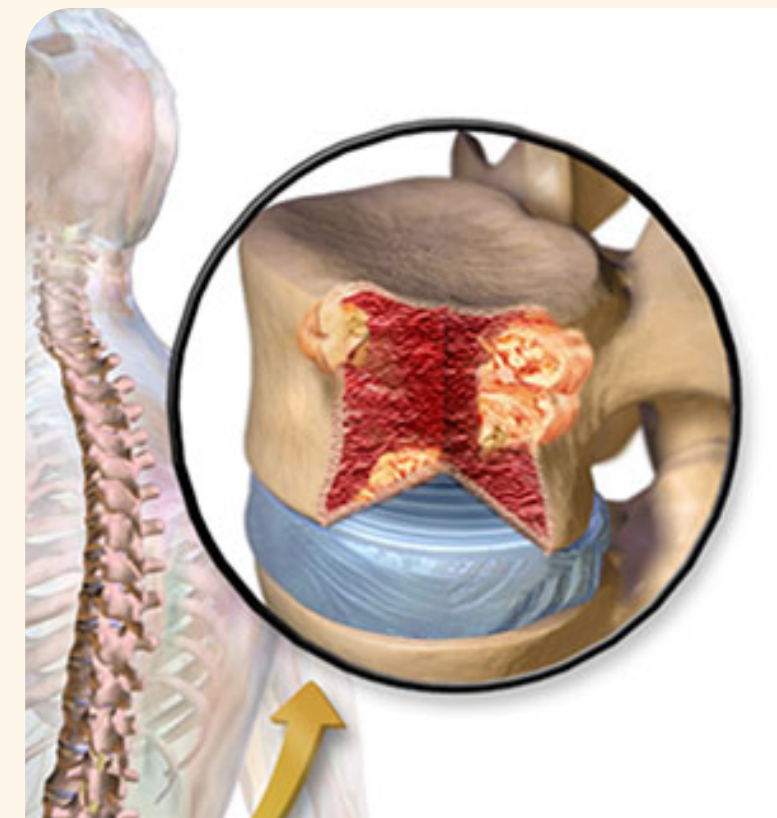La proteínas de Bensen Jones son cadenas ligeras de inmunoglobulinas que se encuentran en la orina de personas con el Mieloma múltiple

- Se caracterizan por ser
- Cadena ligera: Son cadenas ligeras de inmunoglobulinas, que son una parte de las proteínas que componen los anticuerpos.
- Presencia en la orina: Se encuentra en la orina en personas con mieloma



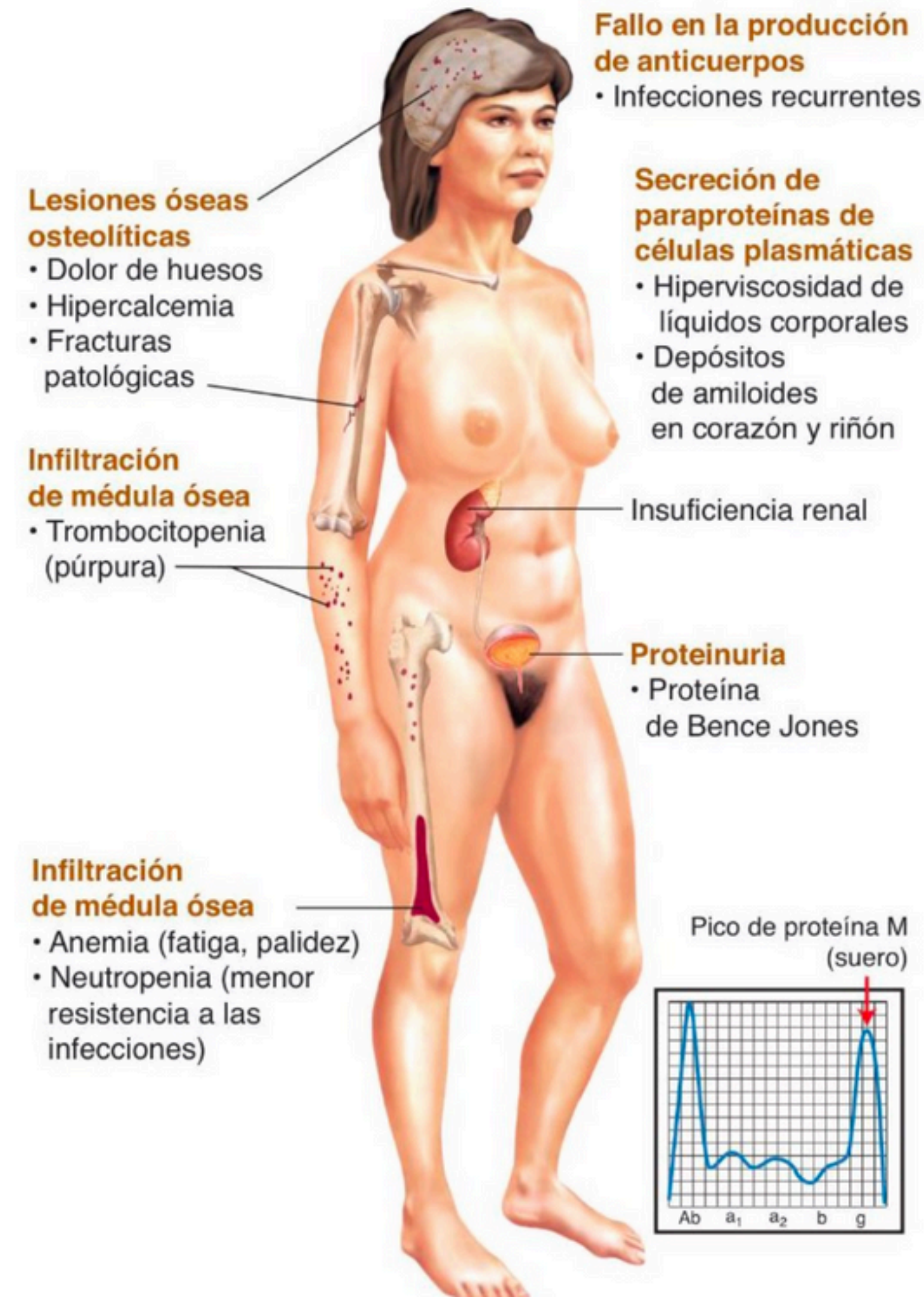

Manifestaciones clínicas

- Proliferación anómala de células plasmáticas de la médula
- Resorción y destrucción óseas → Fracturas patológicas e hipercalcemia
- Excesiva producción de inmunoglobulina monoclonal (Generalmente se encuentran deprimidas)
- Plasmocitomas en los huesos y lugares con tejidos blandos
- Lesiones osteolíticas y las fracturas
- Dolor óseo
- Destrucción ósea




Manifestaciones clínicas

- Adelgazamiento y debilidad
- Insuficiencia renal
- Manifestaciones neurológicas causadas por neuropatía o compresión de la médula espinal



Diagnostico

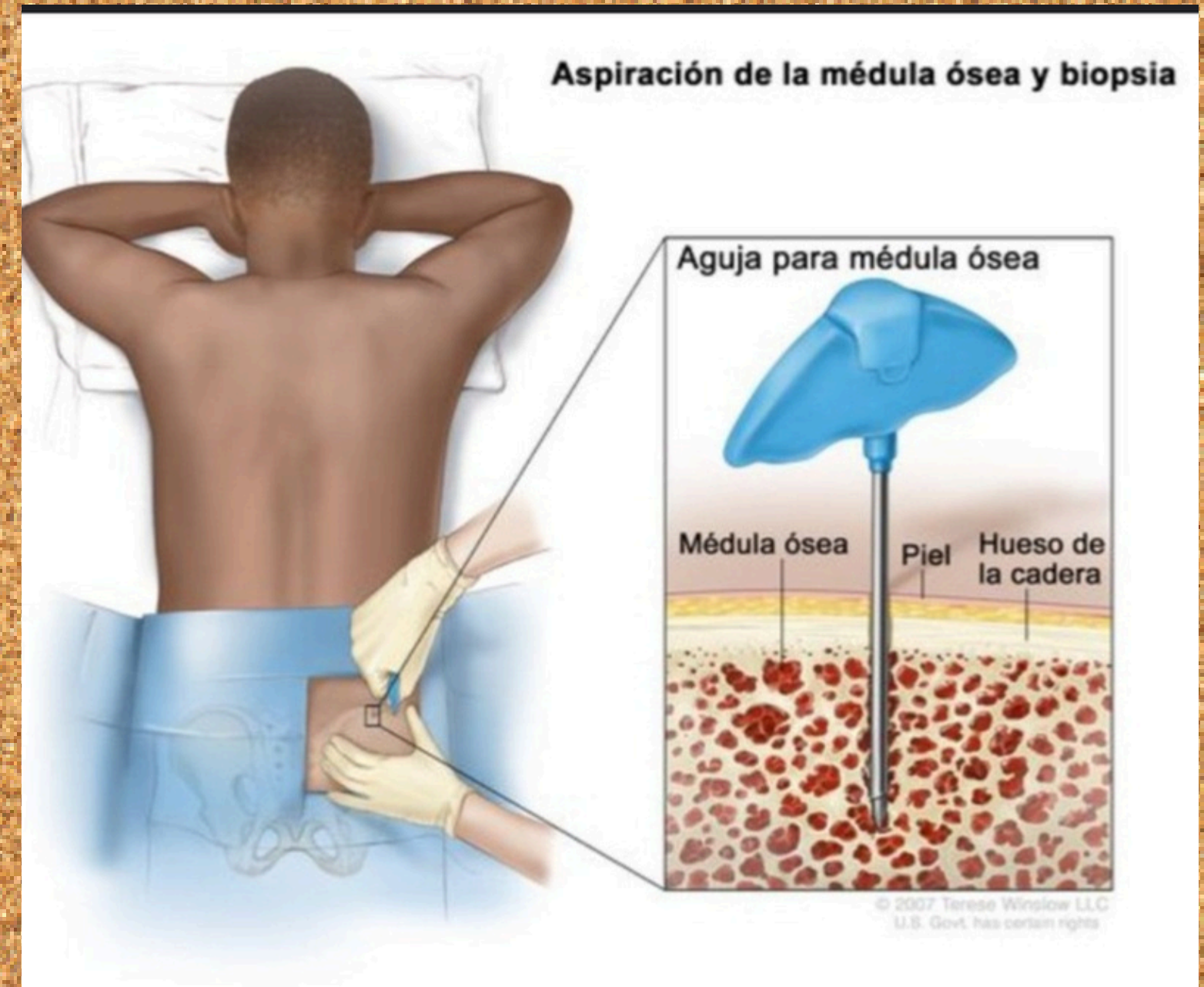


- **Prueba de sangre** 🩸

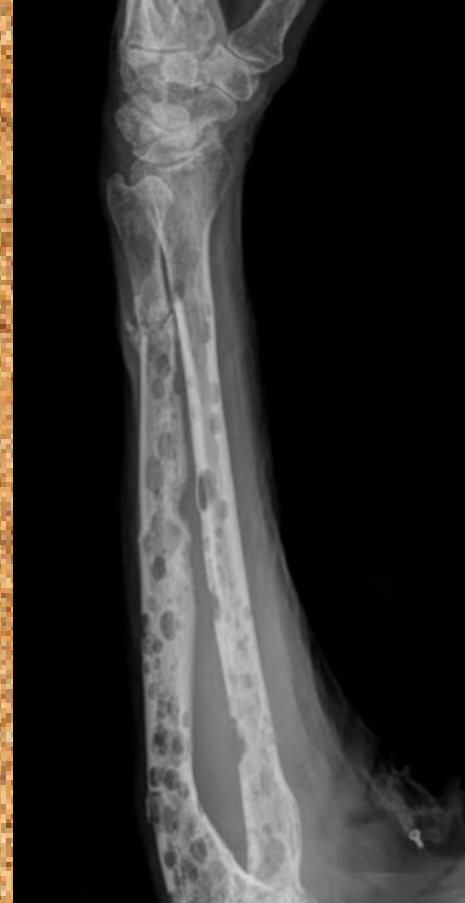-Estas pruebas pueden ayudar a identificar y medir factores que indican el tipo y el estadio de la enfermedad.

- **Biopsia de la médula ósea**

-es un procedimiento que consiste en extraer una muestra de médula ósea para analizarla bajo un microscopio

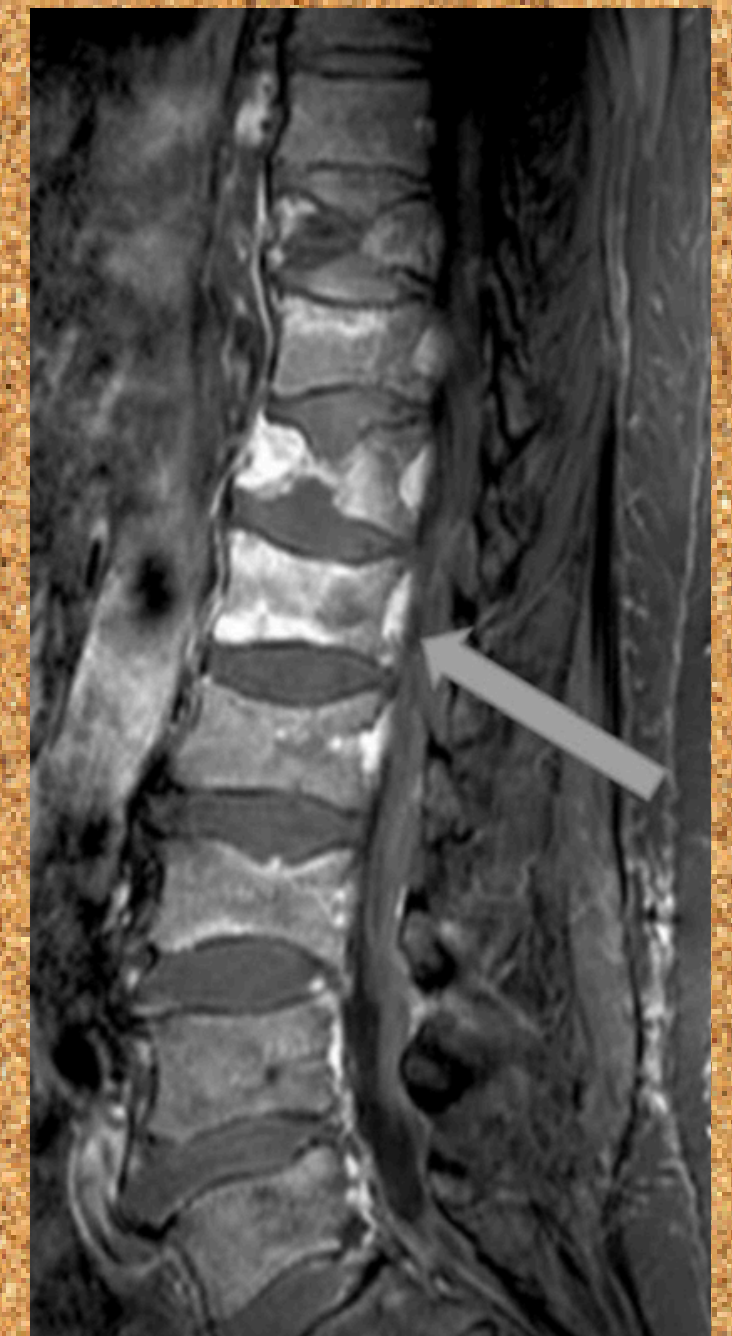
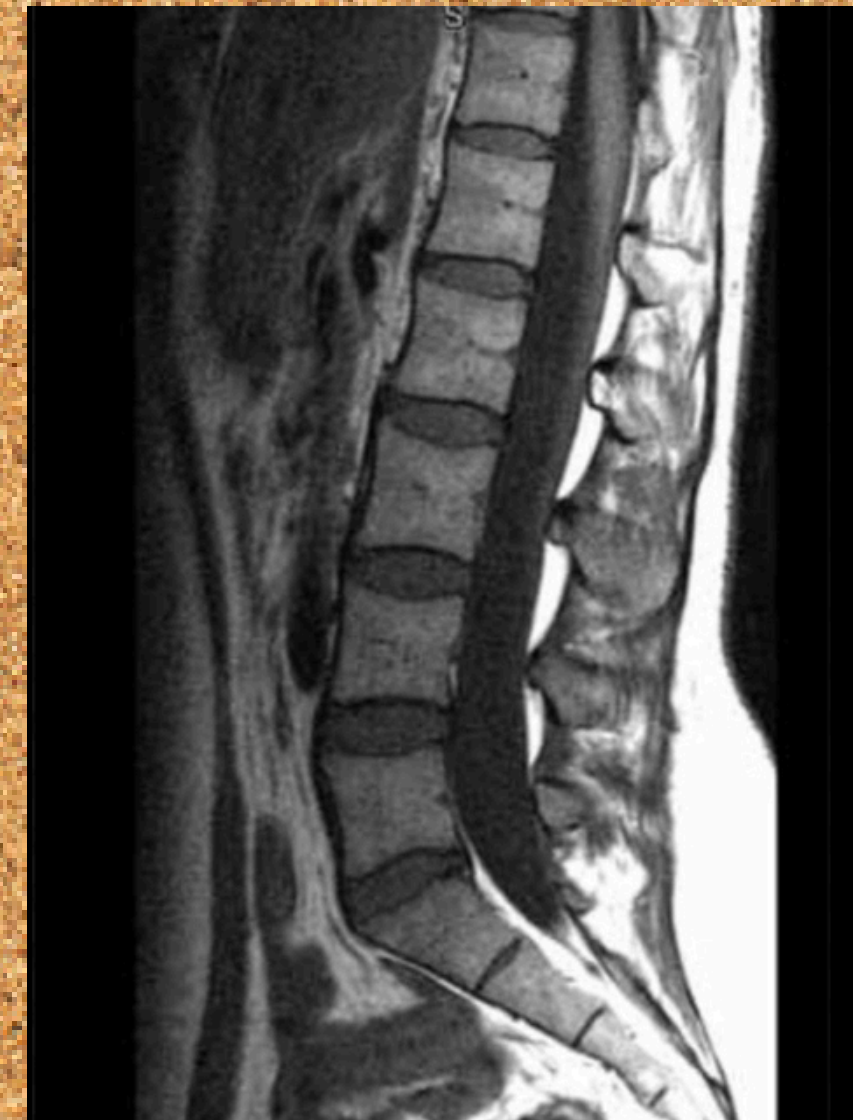
- **Radiografía**

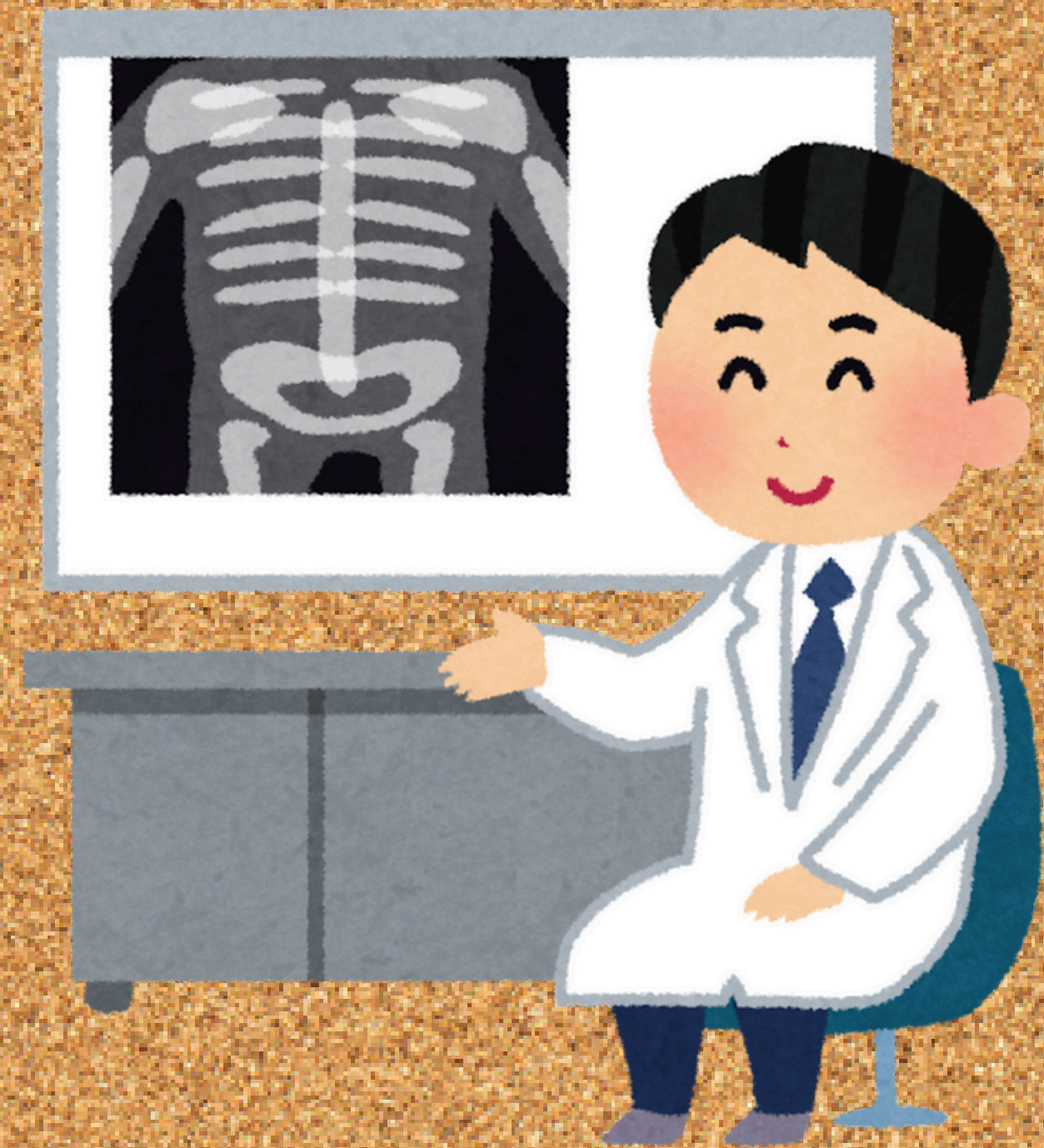



- **Resonancia magnética**

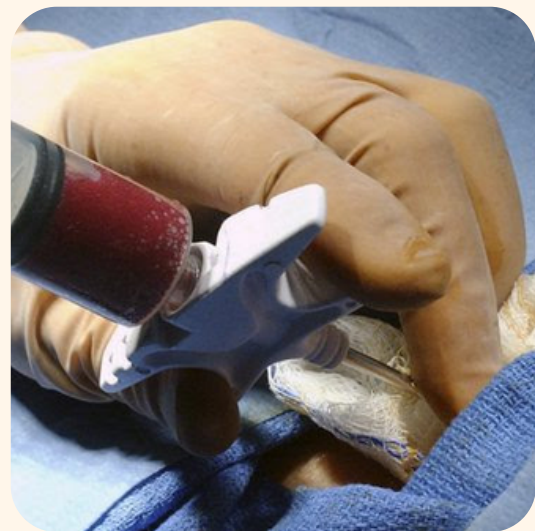
-Nos permite observar estructuras que se encuentran al interior del cuerpo



- **La presencia de las proteína de Bence Jones en la orina permite el diagnóstico definitivo de mieloma múltiple**

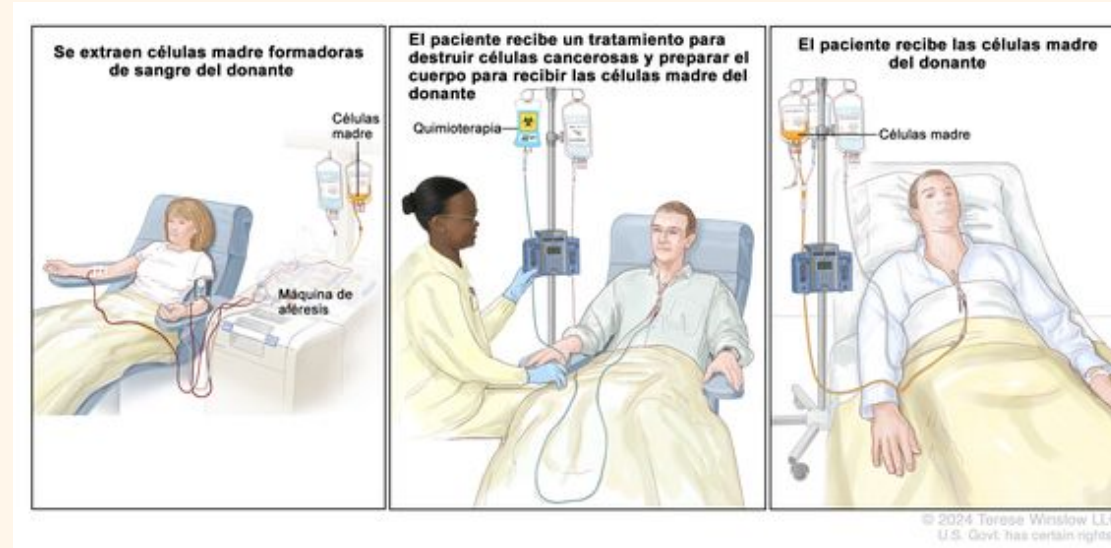


Tratamiento.



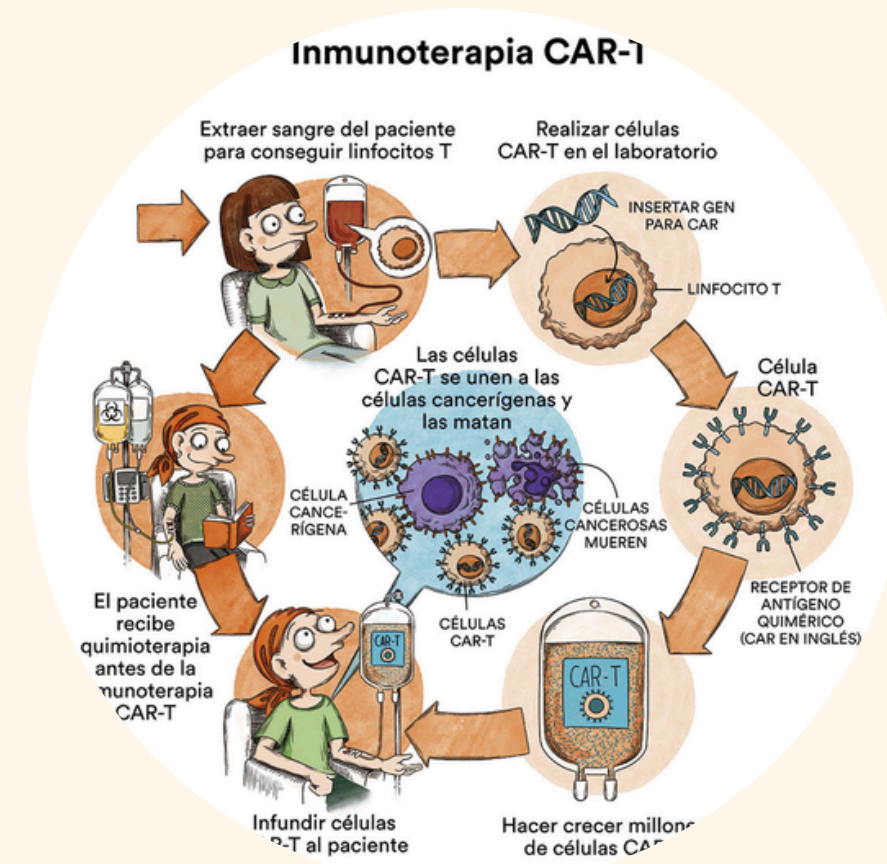
01

Transplante autólogo de células madre con dosis alta de quimioterapia (más recomendado para las personas menores de 70 años de edad con diagnóstico reciente de mieloma múltiple)




02

Transplante alogénico proporcionada por periodos prolongados sin enfermedad y una cura potencial, pero a un alto costo de mortalidad relacionado con el tratamiento

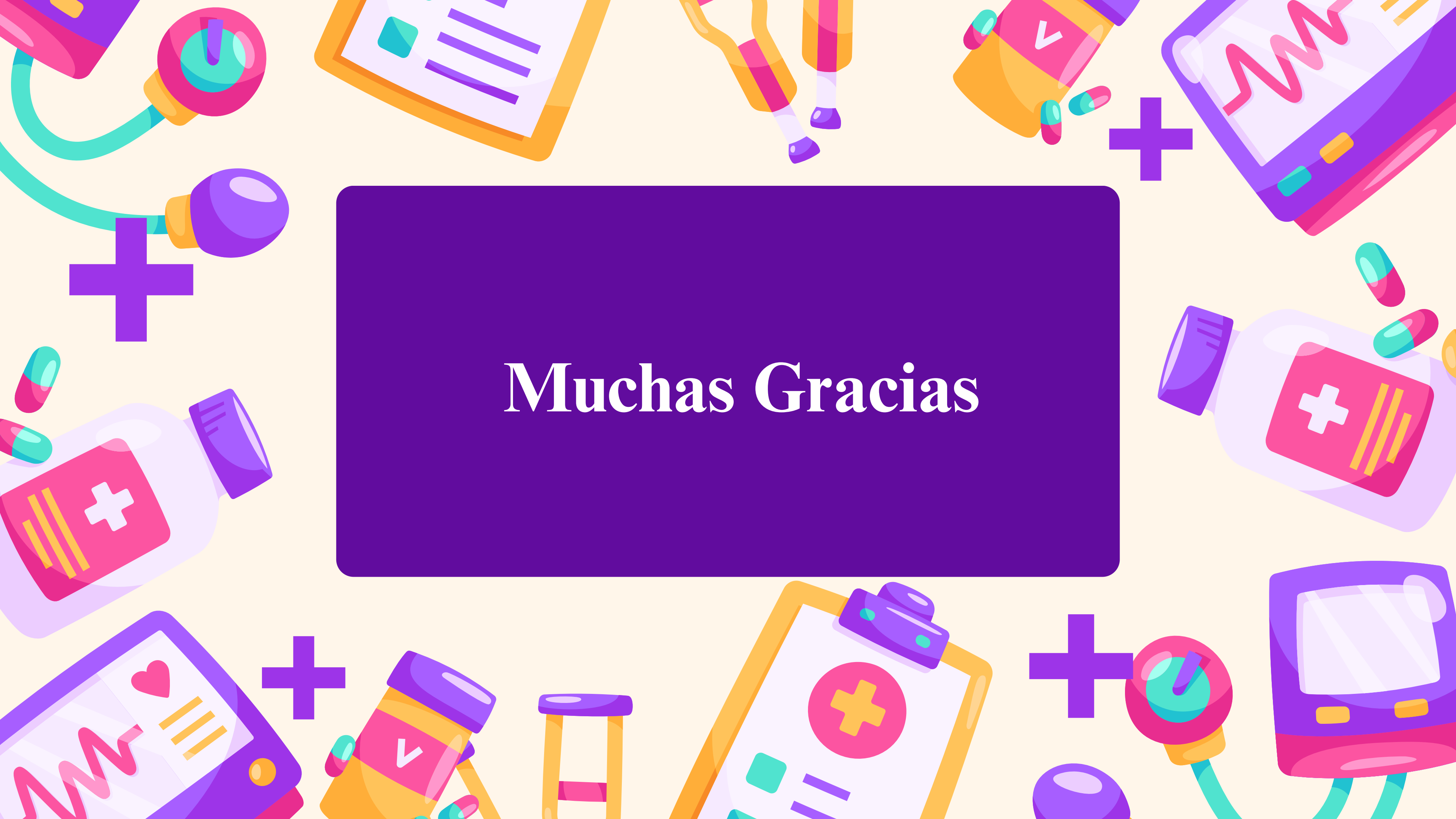

03

Se puede llegar a realizar mini trasplantes utilizando quimioterapia no mielodepresora para conseguir una inmunodepresión suficiente para permitir el injerto del donante y evitar el efecto injerto contra tumor



Muchas Gracias





Referencias:

- Porth, C. M., & Matfin, G. (2014). Essentials of Pathophysiology: Concepts of Altered Health States (10th ed.). Wolters Kluwer/Lippincott Williams & Wilkins.
- Manual MSD. (s.f.). Mieloma múltiple. MSD Manual. Recuperado el 8 de octubre de 2024, de <https://www.msmanuals.com/es/professional/hematología-y-oncología/trastornos-de-las-células-plasmáticas/mieloma-múltiple>
- Sociedad Americana contra el Cáncer. (s.f.). Signos y síntomas del mieloma múltiple. Recuperado el 8 de octubre de 2024, de <https://www.cancer.org/es/cancer/tipos/mieloma-multiple/deteccion-diagnostico-clasificacion-por-etapas/senales-sintomas>.
- Instituto Mexicano del Seguro Social (IMSS). (2015). Guía de Referencia Rápida: Diagnóstico y tratamiento del mieloma múltiple en el adulto. Recuperado el 8 de octubre de 2024, de <https://www.imss.gob.mx/sites/all/statics/guiasclinicas/409GRR.pdf>

