

Universidad del Sureste  
Campus San Cristóbal de las Casas Chiapas  
Licenciatura en Medicina Humana

**Tema:**

CUADRO DIFERENCIAL DE OTITIS

**Nombre de alumna:**

Dolores Hortencia Dominguez López

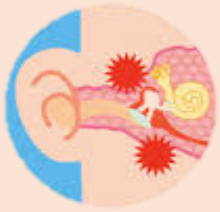Séptimo semestre

**Materia:**

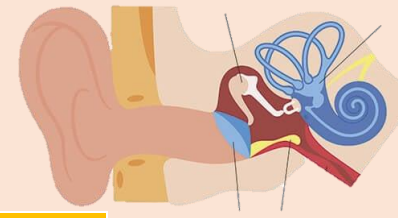
CLINICAS QUIRURGICAS COMPLEMENTARIAS

**Nombre de docente:**

DRA. SHEILA ANAHI URBINA HERNANDEZ



# CUADRO DIFERENCIAL DE OTITIS



	Factor de riesgo	sintomas	etiología	Complicaciones y exploración	tratamiento
Ototubaritis	<ul style="list-style-type: none"> <li>Niños, resfriado común</li> </ul>	<ul style="list-style-type: none"> <li>Ofonía</li> <li>taponamiento</li> </ul>	<ul style="list-style-type: none"> <li>Inflamación trompa de Eustaquio</li> </ul>	<ul style="list-style-type: none"> <li>Membrana timpánica deprimida</li> </ul>	<ul style="list-style-type: none"> <li>Vasoconstricción</li> <li>Corticoides tópicos</li> <li>Lavados nasales</li> </ul>
Otitis externa	<ul style="list-style-type: none"> <li>Heridas en CAE,</li> <li>Piscinas</li> <li>Ecemas</li> </ul>	<ul style="list-style-type: none"> <li>Otalgia con signo positivo</li> </ul>	<ul style="list-style-type: none"> <li>Pseudomonas en CAE</li> </ul>	<ul style="list-style-type: none"> <li>Edema de CAE con supuración trasparente</li> <li>Hiperemia timpánica</li> <li>Supuración otorragia</li> </ul>	<ul style="list-style-type: none"> <li>Ciprofloxacino tópico</li> </ul>
Otitis media aguda	<ul style="list-style-type: none"> <li>Otitis media serosa</li> <li>Disfunción tubarica</li> <li>Sinusitis</li> </ul>	<ul style="list-style-type: none"> <li>Otalgia con trago negativo</li> </ul>	<ul style="list-style-type: none"> <li>S. PNEUMONIE</li> </ul>	<ul style="list-style-type: none"> <li>Edema de CAE con supuración trasparente</li> <li>Hiperemia timpánica</li> <li>Supuración otorragia</li> </ul>	<ul style="list-style-type: none"> <li>Amoxicilina</li> </ul>
Otitis media serosa	<ul style="list-style-type: none"> <li>Ototubaritis</li> </ul>	<ul style="list-style-type: none"> <li>Autofonía</li> <li>taponamiento</li> </ul>	<ul style="list-style-type: none"> <li>Moco en caja timpánica</li> </ul>	<ul style="list-style-type: none"> <li>Edema de CAE con supuración trasparente</li> <li>Hiperemia timpánica</li> <li>Supuración otorragia</li> </ul>	<ul style="list-style-type: none"> <li>Vasoconstrictores</li> <li>Corticoides tópico</li> <li>Lavado nasal</li> </ul>
Otomycosis	<ul style="list-style-type: none"> <li>Otitis externa</li> <li>Auso de antibioterapia</li> </ul>	<ul style="list-style-type: none"> <li>Prurito</li> <li>Dolor moderado y otorrea</li> </ul>	<ul style="list-style-type: none"> <li>Producida por hongos como la candida y el aspergillus</li> </ul>		<ul style="list-style-type: none"> <li>Soluciones tópicas antifungicas</li> </ul>
Otitis externa maligna	<ul style="list-style-type: none"> <li>DM</li> <li>Inmunosupresión</li> </ul>	<ul style="list-style-type: none"> <li>Se presenta tejido granulatório y según el grado de extensión del daño puede ocurrir compromiso de los nervios VII, X, XI par craneal</li> </ul>	<ul style="list-style-type: none"> <li>Pseudomonas aeruginosas en ocasiones staphylococcus aureus</li> </ul>	<ul style="list-style-type: none"> <li>Daños de los pares craneales</li> <li>reaparición de la infección</li> </ul>	<ul style="list-style-type: none"> <li>Tx. Es desbridamiento qx. Radical asociado a antibióticos orales de 4 a 6 semanas Penicilina</li> </ul>
Otitis media crónica simple	<ul style="list-style-type: none"> <li>Otitis media aguda previa</li> <li>Traumatismos</li> </ul>	<ul style="list-style-type: none"> <li>Compromiso del estado general</li> <li>Otalgia e hipoacusia</li> </ul>	<ul style="list-style-type: none"> <li>Infección por el virus del herpes zoster</li> </ul>	<ul style="list-style-type: none"> <li>Muy severas tanto intrapetrosas ( mastoiditis, laberintitis, parálisis facial)</li> </ul>	<ul style="list-style-type: none"> <li>Antibiótico sistémico (amoxicilina)</li> <li>Analgésicos antiinflamatorios paracetamol o ibuprofeno</li> <li>Medicamento tópico ciprofloxacino</li> </ul>
colesteatoma	<ul style="list-style-type: none"> <li>Disfunción tubarica</li> <li>Otitis media aguda</li> </ul>	<ul style="list-style-type: none"> <li>Supuración fétida</li> <li>Hipoacusión</li> </ul>	<ul style="list-style-type: none"> <li>Presencia de piel en caja timpánica perforada atical</li> </ul>	<ul style="list-style-type: none"> <li>Perforación atical con escamas y polpos centinela</li> </ul>	<ul style="list-style-type: none"> <li>Timpanoplastia</li> </ul>
Meningitis bullosa	<ul style="list-style-type: none"> <li>Neumonía viral</li> </ul>	<ul style="list-style-type: none"> <li>Otalgia</li> </ul>	<ul style="list-style-type: none"> <li>M. pneumonie virus gripe</li> </ul>	<ul style="list-style-type: none"> <li>Ampollas hemorrágicas en membrana timpánica</li> </ul>	<ul style="list-style-type: none"> <li>Sintomático + antiterapia topica</li> </ul>

