



*Nombre del Alumno: **Rebeca María Henríquez Villafuerte***

*Nombre del tema: **Súper nota con el tema: Hemorroides***

*Parcial: **2°***

*Nombre de la Materia: **Clínicas Quirúrgicas Complementarias***

*Nombre del profesor: **Dra. Sheila Anahí Urbina Hernández***

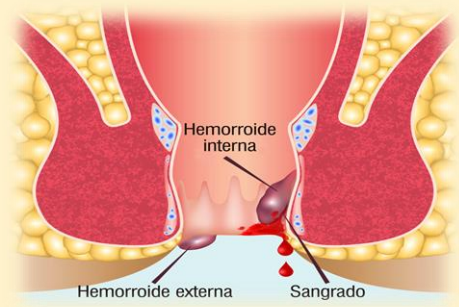
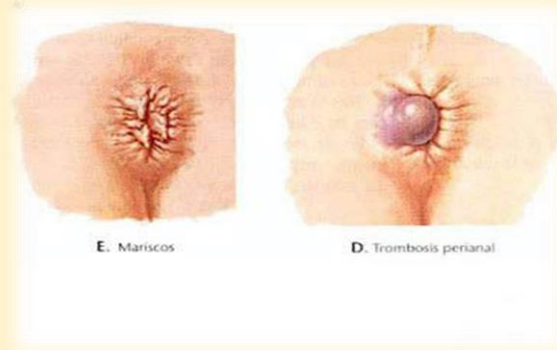
*Nombre de la Licenciatura: **Medicina Humana***

*Semestre: **7°***

San Cristóbal de las Casas, Chis, 12 de Octubre de 2024.

ENFERMEDAD HEMORROIDAL:

Las hemorroides son dilataciones de los plexos hemorroidarios superior e inferior. Están localizadas en los últimos centímetros del recto, en el conducto anal y en el recto. Forman parte de la anatomía normal de la región y cuando sufren alteraciones y producen síntomas se establece la enfermedad.

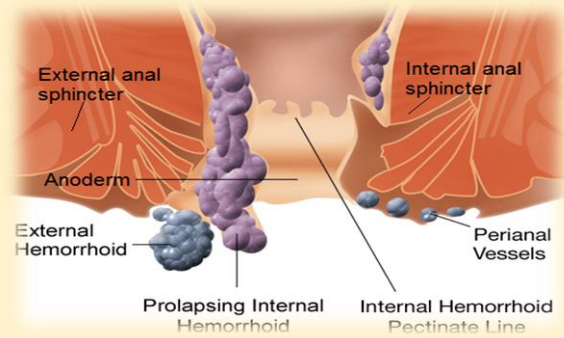


EPIDEMIOLOGIA

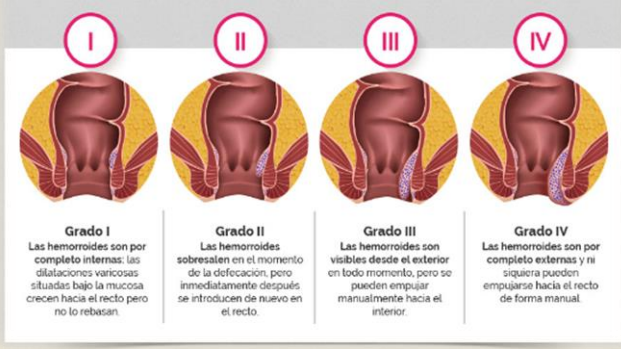
Aunque no es posible en nuestro medio conocer con precisión la frecuencia de este padecimiento, podemos asegurar que en México, 5% de la población general presenta síntomas relacionados con las hemorroides. Son raras antes de los 20 años de edad; su frecuencia aumenta con la edad y es posible que el 50% de los adultos de 50 años tenga o haya sufrido sintomatología hemorroidaria

FACTORES DE RIESGO

No se ha podido demostrar con precisión la génesis de esta enfermedad, pero se señala al estreñimiento, al implicarse mayor esfuerzo al evacuar, se produce congestión de los "cojinetes" hemorroidales. Al persistir el pujo constante se distienden los soportes de dichos cojinetes y va provocando el prolapso hemorroidario por debajo de la líneas ano rectal hacia fuera del conducto anal.



Cuatro grados según el estado evolutivo:



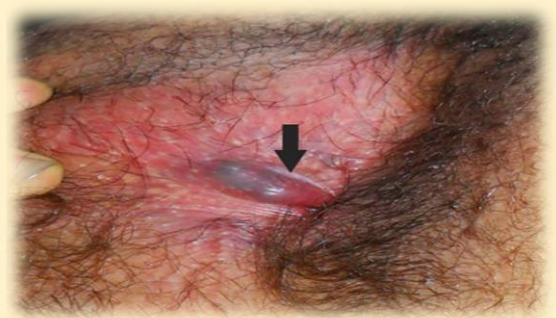CLASIFICACIÓN:

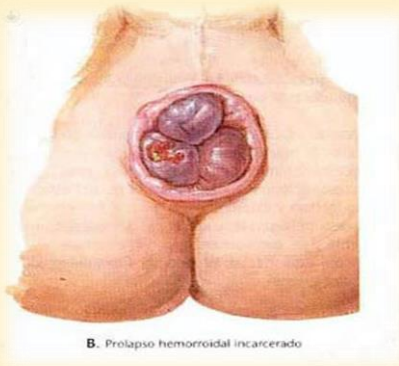
En función del prolapso, las hemorroides internas se clasifican en cuatro grados

- Grado I. Se da protrusión en el canal anal sin prolapso al exterior de la almorrana.
- Grado II. Aparece un prolapso con resolución espontánea.
- Grado III. Hay prolapso que requiere reducción manual de la hemorroide.
- Grado IV. Existe un prolapso continuo que, tras su reducción, vuelve a aparecer de forma espontánea.

CUADRO CLÍNICO

Depende de su localización (externas o internas) y de ausencia o presencia de complicaciones. Hemorroides externas. Las hemorroides externas tiene tres síntomas y signos principales dolor, tumoración y prurito anal.





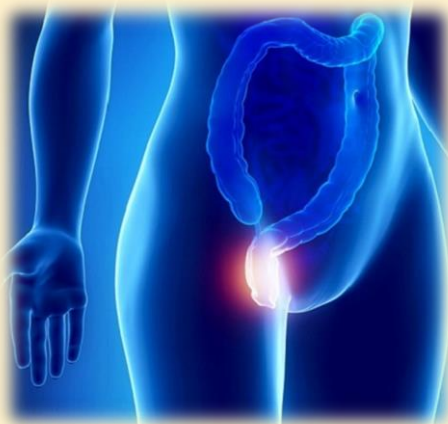B. Prolapso hemorroidal encarcerado

Dolor. Es de carácter impreciso. Algunos pacientes lo describen como ardor o "irritación", otro como "inflamación". Su intensidad es variable pero por lo general es leve.

Tumoración. Los pacientes las refieren principalmente al momento de la evacuación y al concluir ésta disminuyen de tamaño, la describen como una o más tumoraciones blandas de tamaño variable, ovoides o semiesféricas que despiertan dolor leve a su palpación.

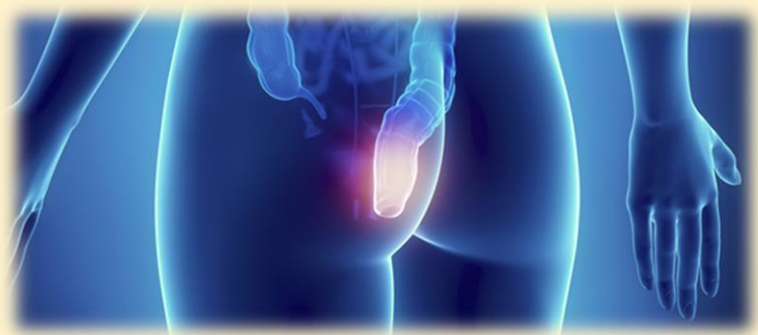
Prurito anal. A algunos pacientes les cuesta trabajo diferenciar entre dolor y prurito anal. Cuando se presenta, es en forma ocasional, principalmente posterior a la evacuación y es de leve a moderada intensidad.

Hemorroides internas. Al igual que las hemorroides externas, las internas tienen signología propia. Fundamentalmente son dos: hemorragia y prolapso hemorroidario.



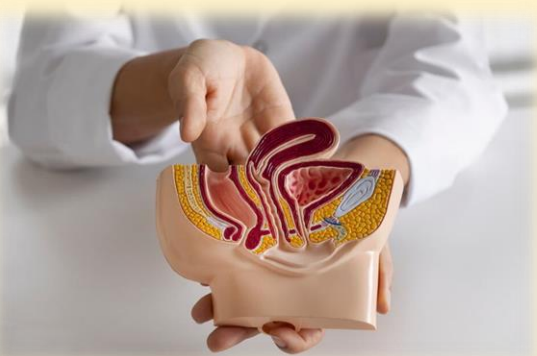Hemorragia: es el signo más frecuente y más constante. La sangre por regular es roja, rutilante, expulsada con la materia fecal, en forma de estrías en las heces fecales o en gotas al final de la evacuación. Su volumen es muy variable y en un mismo enfermo puede variar. Puede ser en muy escasa cantidad o provocar una anemia crónica o tan grave que provoque un choque hipovolémico.

Hemorroidario: Este signo depende del tiempo de evolución. Al principio se reduce en forma espontánea; posteriormente el paciente la reduce en forma manual y por último es permanente.



CRITERIOS DIAGNOSTICOS

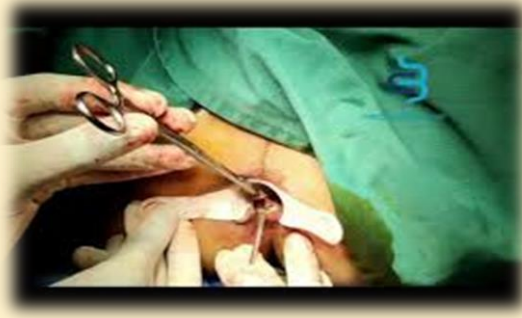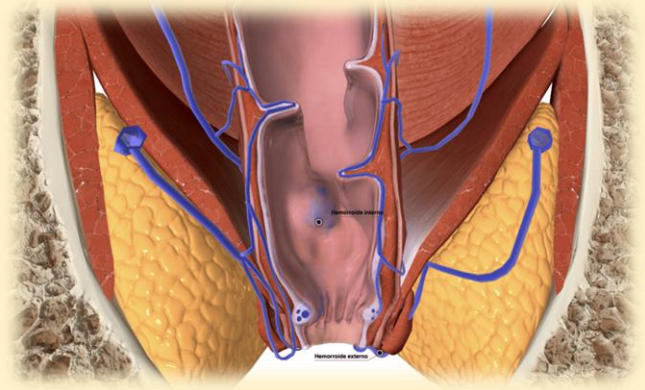
Si se realiza una historia clínica completa, incluyendo exploración proctológica, es muy difícil confundir la enfermedad hemorroidaria. Se debe hacer diagnóstico diferencial con: adenocarcinoma de recto, cáncer epidermoide de ano, prolapso rectal completo, prolapso mucoso, colgajos cutáneos, papila anal hipertrófica, pólipo rectal, absceso interesfinteriano, endometriosis rectal y condiloma acuminado, entre otras.



COMPLICACIONES:

Trombosis hemorroidaria única externa.

Es una complicación frecuente de causa desconocida. Un número importante de pacientes no refieren sintomatología previa a la enfermedad hemorroidaria. En forma clásica el paciente refiere dolor de forma brusca, acompañado de tumoración perianal. El tratamiento puede ser médico o si el dolor es muy intenso, esta indicada la trombectomía bajo anestesia local.

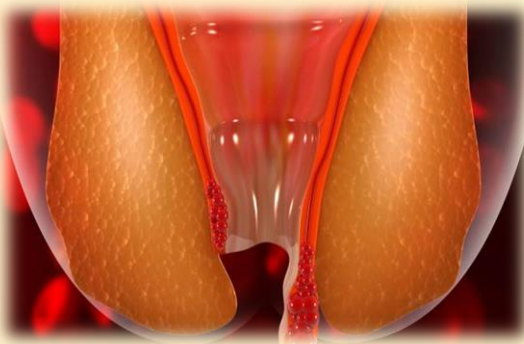
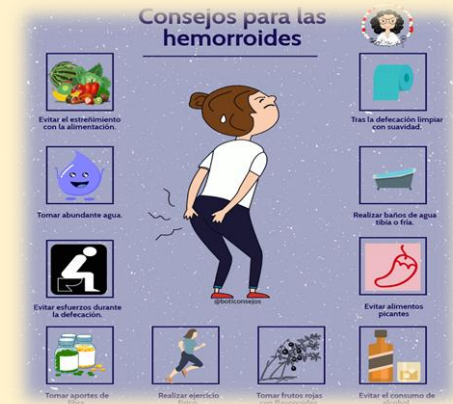


Trombosis hemorroidaria múltiple o masiva.

Es una complicación poco frecuente. Consiste en la trombosis de dos o más paquetes hemorroidarios, acompañada de edema y dolor intenso. Dependiendo del tiempo de evolución y su sintomatología, puede ser tributario o de tratamiento médico o quirúrgico.

Hemorroides internas estranguladas.

Si los paquetes hemorroidarios internos prolapsados no reciben irrigación sanguínea debido al espasmo del esfínter anal interno, se consideran hemorroides internas estranguladas. Por lo general hay una historia prolongada de sintomatología de la enfermedad hemorroidaria. El paciente refiere dolor anal intenso de corta duración, acompañado de múltiples hemorroides que no se reducen con las maniobras habituales. Si continua su desarrollo se convierten en hemorroides gangrenosas. El tratamiento siempre debe ser quirúrgico y de urgencia.



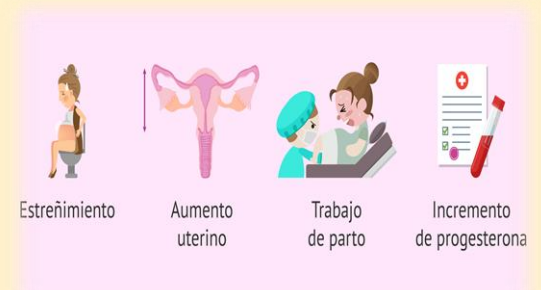TRATAMIENTO:

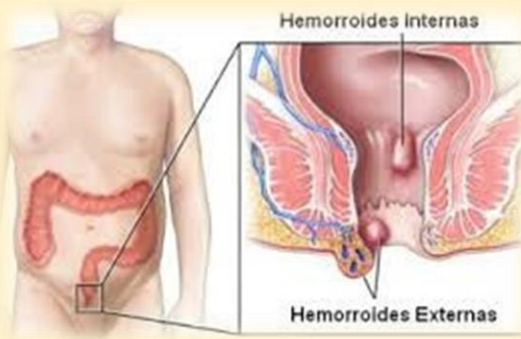
Tratamiento médico. El tratamiento medico debe ser empleado en todos los enfermos con sintomatología hemorroidaria, pero fundamentalmente en pacientes con enfermedad hemorroidaria grado I y II; se basa en regularizar el hábito defecatorio. Para ello se debe indicar al paciente el tipo de dieta que debe ingerir, fundamentalmente rica en fibra, libre de irritantes y con cantidad adecuada de líquidos. En casos muy seleccionado se podrá agregar agentes hidrofílicos como semillas de psilium.

En la actualidad existen varios métodos alternativos para atender a enfermos con hemorroides internas grado I y II excepcionalmente grado III como son:

a) Ligadura hemorroidaria con banda elástica, el cual es un método efectivo, sencillo, rápido, prácticamente indoloro y de bajo costo institucional.

b) Escleroterapia: es un método muy efectivo. Esta consiste en la inyección de pequeñas cantidades de hidroxipolietoxidodecanol al 3% aplicado en la submucosa v extravascular por arriba del paquete vascular externo.





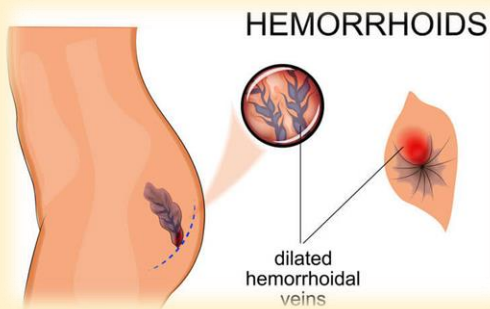
c) Fotocoagulación con rayo infrarrojo. Se basa en un rayo calórico que evapora el agua intracelular y coagula las proteínas. Se recomienda su aplicación de 1.5 segundos en número de 3 a 4 en la base del tejido hemorroidario interno.

d) Crioterapia es poco empleada. Se utiliza óxido nitroso que congela a una temperatura de menos 60° C y menos 80° C o con nitrógeno líquido que congela a una temperatura de menos 180° C. El principio es la destrucción del tejido por medio de la coagulación.

Tratamiento quirúrgico:

Es el único método realmente curativo de la enfermedad hemorroidaria.

El tratamiento quirúrgico está indicado en todos los pacientes en los que se ha fracasado el tratamiento médico, en aquellos pacientes que tienen sintomatología de hemorroides externas, en hemorroides internas grado III y IV y en las complicaciones de la enfermedad hemorroidaria.



Hemorroidectomía con rayo láser.

En múltiples informes de la literatura médica no ha demostrado ser superior a la hemorroidectomía clásica; el tiempo quirúrgico, la cicatrización y el dolor postoperatorio son similares, pero su costo es mayor.

BIBLIOGRAFÍA:

https://hgm.salud.gob.mx/descargas/pdf/area_medica/gastro/enfermhemorroidal.pdf