

UDOS

**Nombre del alumno: Lizbeth
Reyes Ulloa**

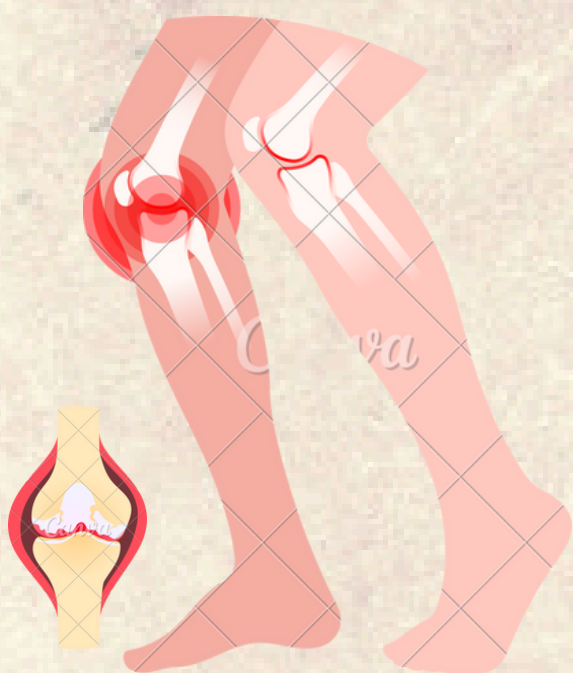
**Docente: Karen Michelle
Bolaños Pérez**

Asignatura: Rehabilitación

Semestre: Quinto

**Licenciatura: Medicina
humana.**

OSTEOARTROSIS DE RODILLA



DEFINICIÓN

Es una enfermedad articular de tipo degenerativo, caracterizada por un componente inflamatorio y acompañado por degeneración y pérdida progresiva del cartílago hialino y hueso subcondral así como daño del tejido sinovial, engrosamiento y esclerosis de la lámina subcondral, formación de osteofitos, distensión de la cápsula articular y cambios en los tejidos blandos periarticulares.




SINTOMAS

- Dolor que persiste mas de 30 días
- Rigidez predominio matutino
- Limitación de la movilidad de la articulación afectada
- Restricción o dificultades para realizar las actividades de la vida diaria
- Crepitación ósea y deformidad ósea en fase avanzada.

Factores de Riesgo

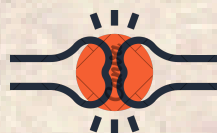Modificables

- Sobrecarga articular
- Obesidad



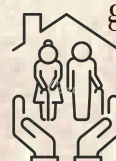Parcialmente modificables

- Trauma mayor
- Defectos propioceptivos
- Atrofia de Cuádriceps
- Enfermedad inflamatoria articular



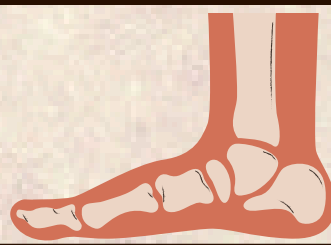No modificables

- Edad ≥ 65 años
- Sexo
- Raza
- Trastornos endócrinos o metabólicos
- Factores genéticos



DIAGNÓSTICO DE ELECCIÓN

Clínica + Radiografía




CRITERIOS PARA LA INTEGRACIÓN DIAGNÓSTICA

Criterios del American College of Rheumatology

- Edad > 50 años
- Rigidez < 30 minutos
- Crepitación ósea
- Hipersensibilidad ósea
- Ensanchamiento óseo
- No aumento de temperatura local
- Velocidad de Sedimentación Globular < 40 mm/h,
- Factor Reumatoide $< 1:40$
- Signos de osteoartritis de rodilla en líquido sinovial (claro, viscoso, recuento de células blancas < 2000)

TRATAMIENTO

- Compresa húmedo caliente
- Luz infrarroja
- Parafina
- Fluidoterapia



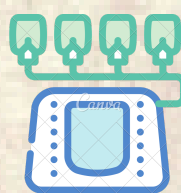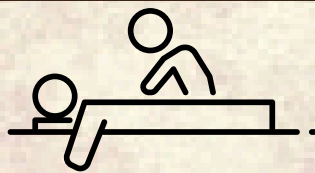
ESCALA DE KELLGREN·LAWRENCE

GRADOS	AFECTACION	CARACTERISTICAS
Grado 0	Normal	Nada
Grado 1	Dudoso	Estrechamiento dudoso del espacio articular, osteofitos posibles
Grado 2	Leve	Osteofitos definidos y posible estrechamiento articular
Grado 3	Moderado	Múltiples osteofitos moderados, estrechamiento del espacio definido, esclerosis, posible deformación de bordes óseos
Grado 4	Severo	Osteofitos grandes, marcado estrechamiento del espacio, esclerosis severa y deformidad de bordes óseos definida



REHABILITACION

- Crioterapia
- Termoterapia
- Ejercicios aeróbicos, acuáticos y ejercicios de fortalecimiento
- Masoterapia
- Tai chi



Referencias:

BIBLIOGRAFIA

**OSTEOARTROSIS DE
RODILLA GPC.pdf**