



Universidad del Sureste



Escuela de Medicina

NOMBRE DE ALUMNO:

EMILI VALERIA ROBLERO VELÁZQUEZ

NOMBRE DEL DOCENTE:

IRMA SANCHEZ PRIETO

NOMBRE DEL TRABAJO:

MATERIA:

MEDICINA FORENSE

GRADO:

5° SEMESTRE

TAPACHULA CHIAPAS A 27 DE DICIEMBRE DEL 2024.

ÍNDICE

Introducción.....	3
Planteamiento del problema.....	3
Objetivo.....	3
Cráneo 1	4-7
Cráneo 2.....	7-10
Cráneo 1.....	11-12
Cráneo 2	12-13
Conclusión.....	14

INTRODUCCIÓN:

En el campo de la antropología forense, la determinación de la edad y el sexo de restos óseos es crucial para la identificación de individuos y la reconstrucción de la historia de una población. Sin embargo, la determinación de la edad y el sexo a partir de cráneos humanos puede ser un desafío debido a la variabilidad individual y la influencia de factores como la dieta, el estilo de vida y la genética.

PLANTEAMIENTO DEL PROBLEMA:

Análisis de dos cráneos humanos para determinar la edad y el sexo en un contexto forense

OBJETIVO:

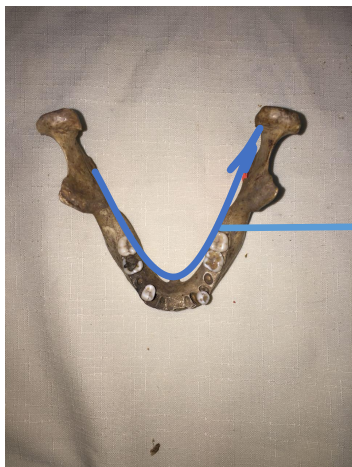
el objetivo principal de este trabajo de investigación es que nosotros como alumnos podamos desarrollar las capacidades necesarias a través de esta actividad para aprender a identificar restos óseos humanos en este caso cráneos y saber distinguir a que edad pertenecen y cual es su sexo.



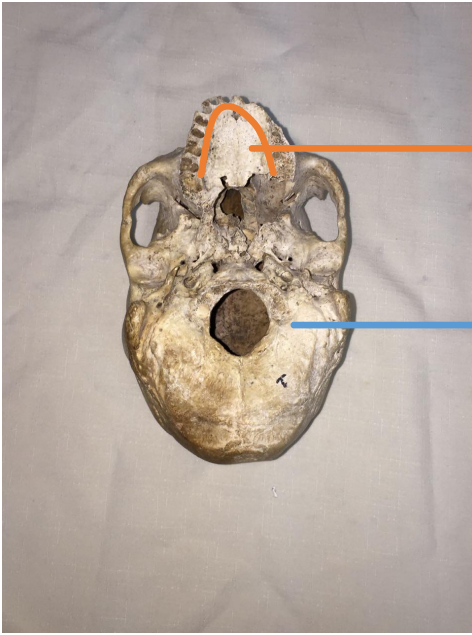
Cráneo 1: Cráneo grande con rasgos más grandes y pesados, con mandibula más grande teniendo 2 molares en la parte inferior izquierda, 1 canino de la parte inferior izquierda y un canino en la parte superior derecha y un primer molar en la parte inferior derecha.

Cráneo 2: Cráneo más pequeño con aspecto más redondeado con rasgos más suaves, con una mandibula de tamaño más pequeña con 2 molares en la parte derecha y 2 molares en la parte izquierda.

CRÁNEO 1

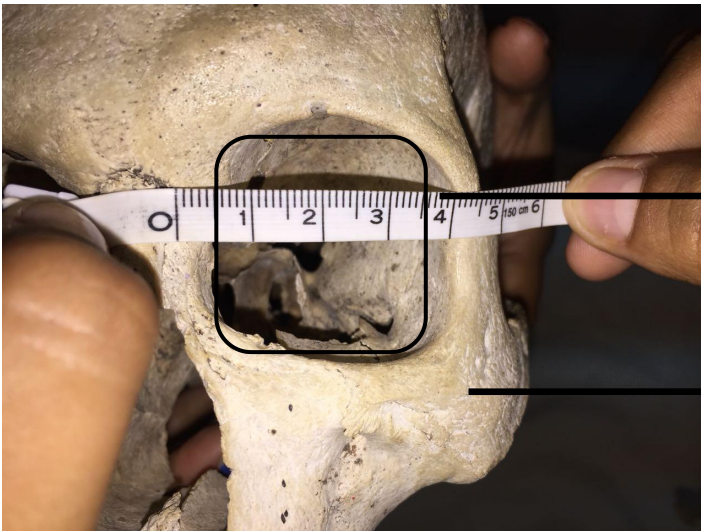


su base en forma de U y robusta



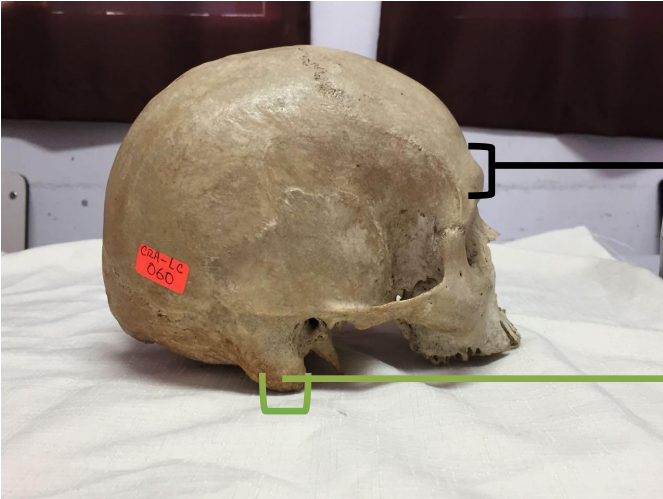Observe
con un

Augero magno semiromboidal



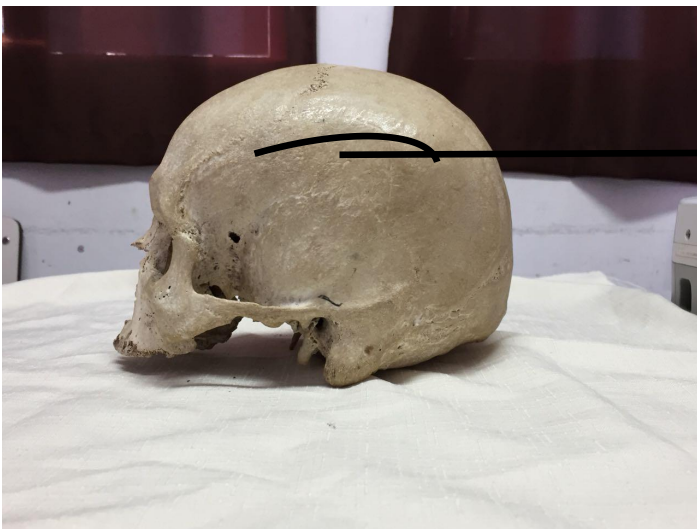Podemos notar una forma orbitaria ligeramente cuadrada

Hueso malar notoriamente un poco alto y grueso

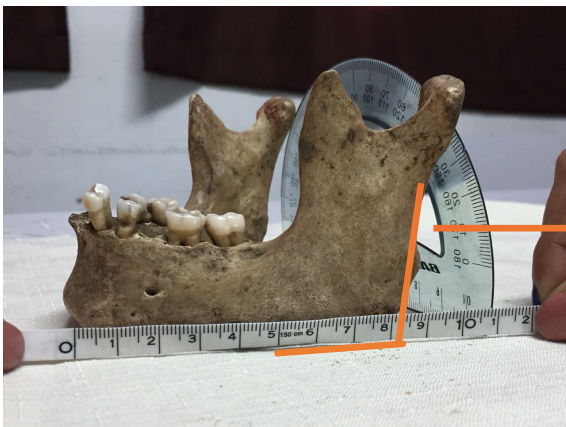

Arco superciliar predominante

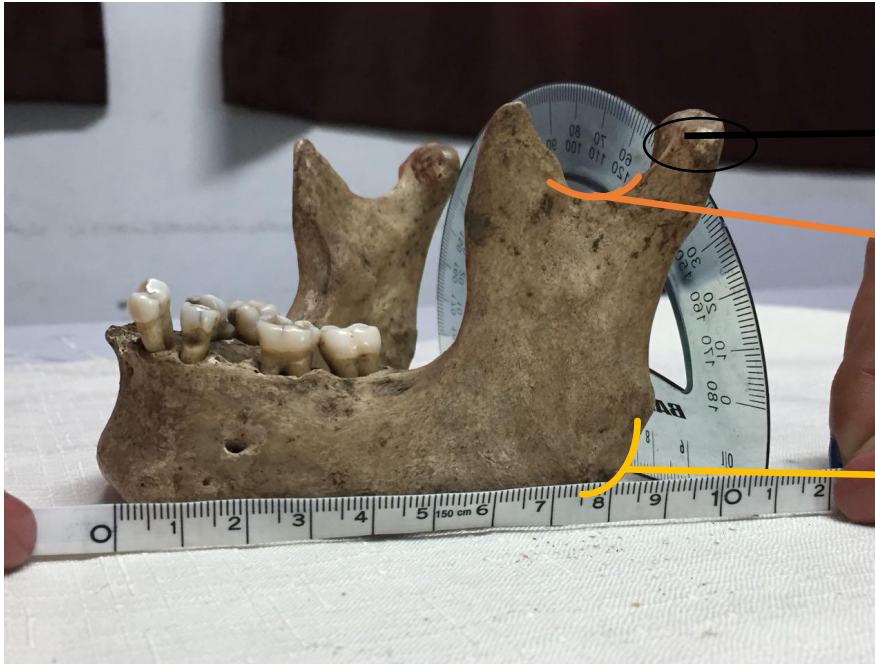Proceso mastoide masivo, alto y robustos.



Eminencia parietal pocos marcadas



Mandibula alta y grande y los bordes inferiores sobresalen y dan un aspecto de una forma cuadrada

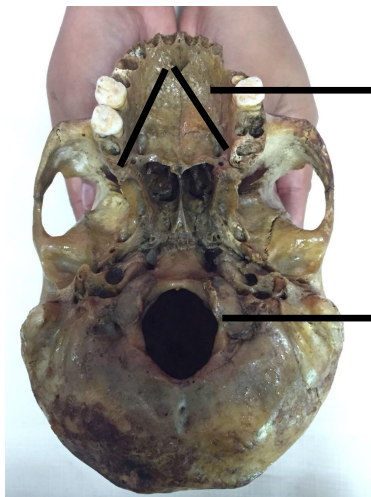


Cóndilo mandibular, grande y alto

Escotadura sigmoidea

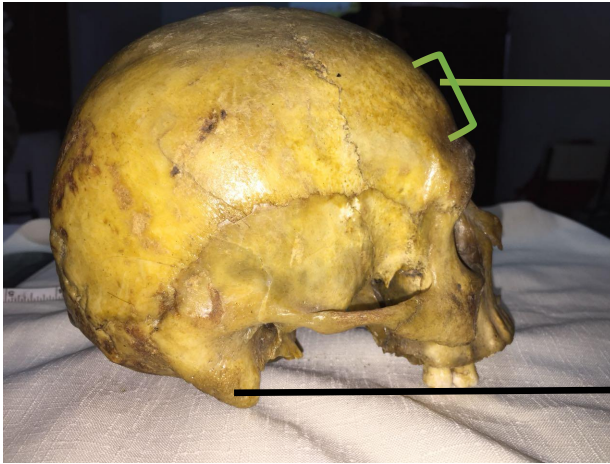
Gonión, superficie rugosa

Cráneo 2



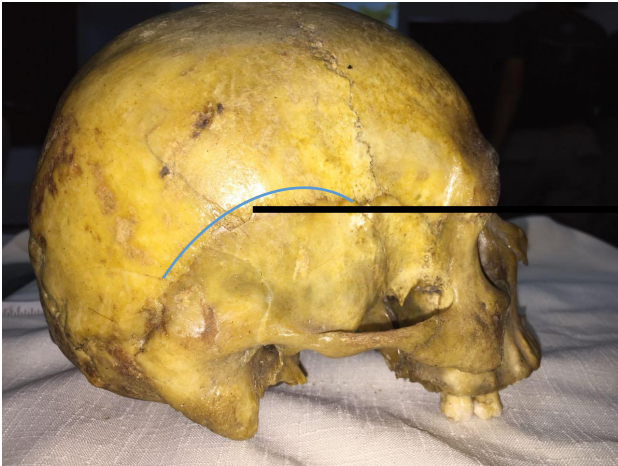Paladar en forma de V sin profundidad

Augero magno semioval

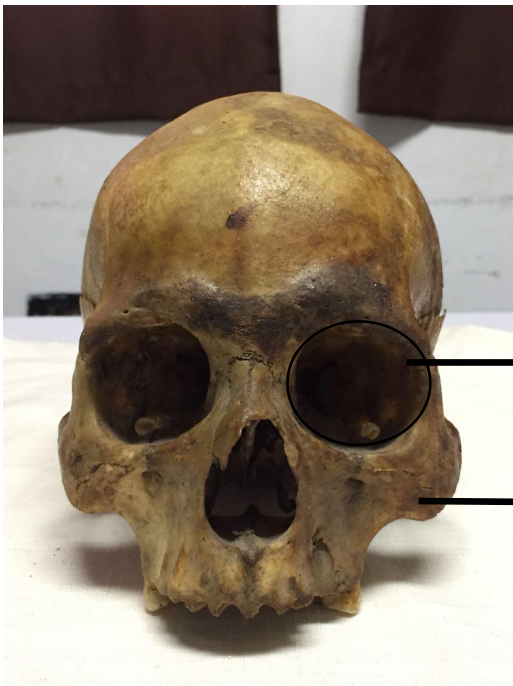

Frontal saliente

Proceso mastoideo pequeño

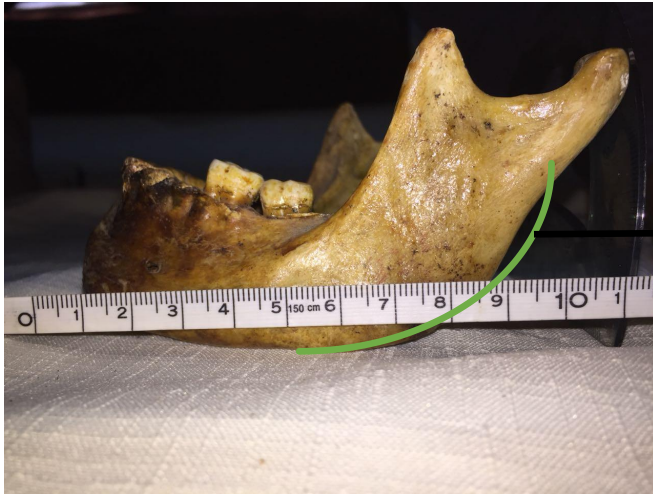


Eminencia parietal marcada

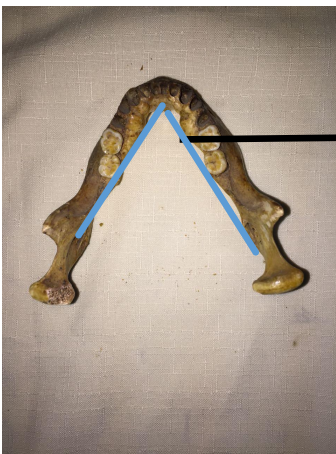

Forma orbitaria ligeramente redonda

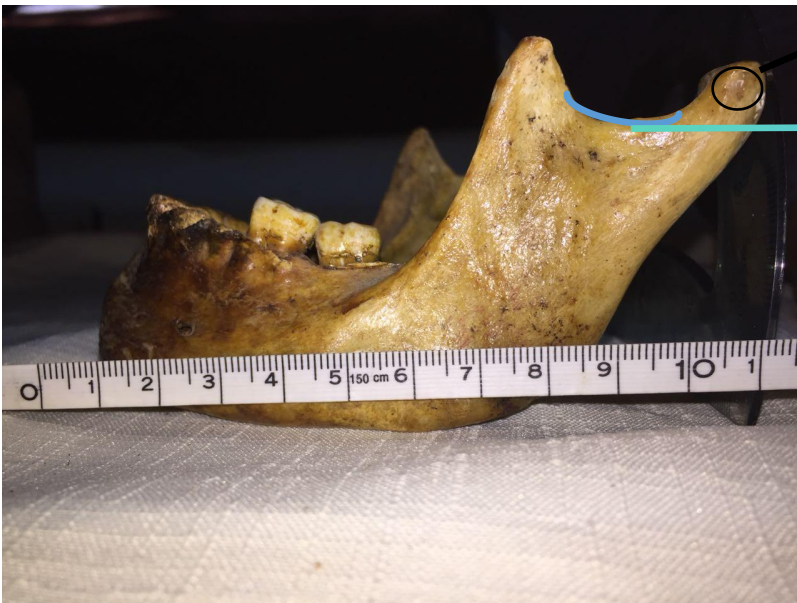
Hueso malar cortos y gráciles



Mandíbula con los bordes inferiores ligeramente redondeadas



Su base en forma de V y grácil



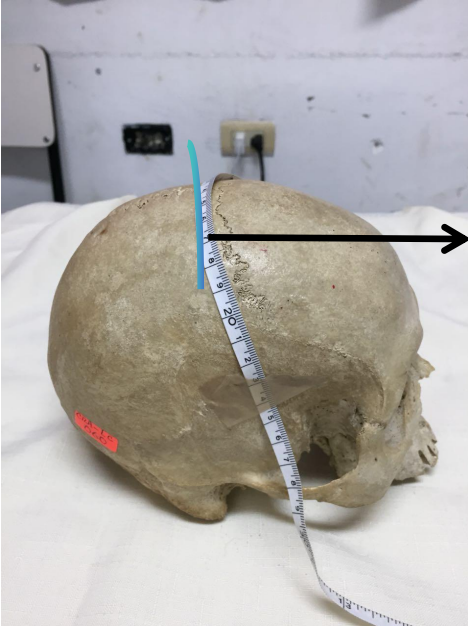
Cóndilo mandibular, pequeño y bajo

Escotadura sigmoidea, corta y poco profunda

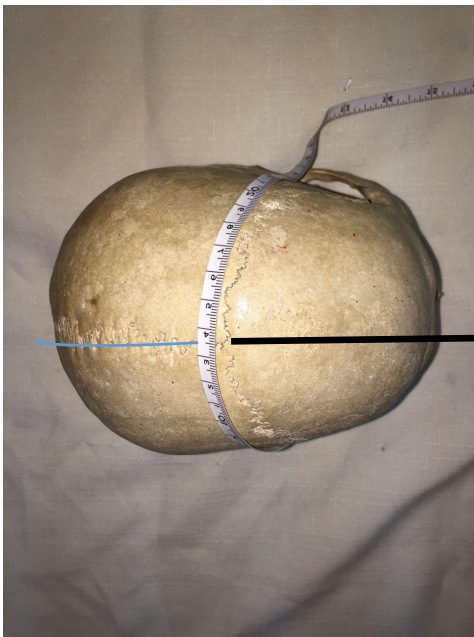

Gonión, superficie lisa

Cráneo 1



Sutura coronal

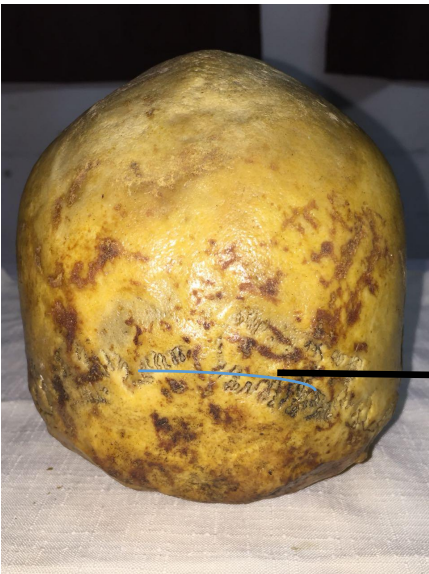

Sutura sagital

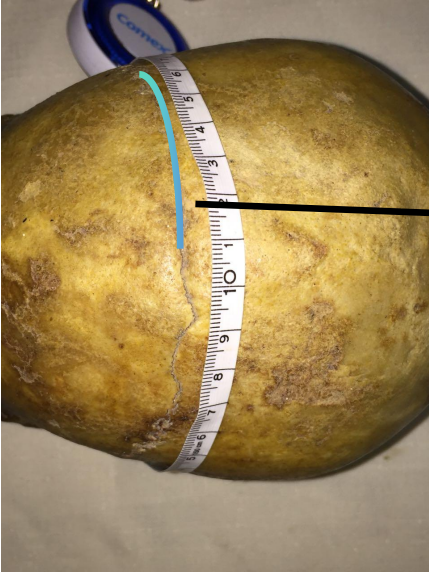

Sutura lambda

Cráneo 2



Sutura lambda



Sutura coronal

CONCLUSIÓN 1

Cráneo 1: se determino mediante el análisis que corresponde al sexo masculino

Cráneo 2: se determino mediante el análisis que corresponde al sexo femenino

CONCLUSIÓN 2

Cráneo 1: Se determino mediante el análisis de los restos óseos que presentaba una edad de aproximadamente 20 años basándonos en el método del autor Vallois

Cráneo 2: Se determino mediante el análisis de los restos óseos que presentaba una edad aproximada de 60 años según el método de Vallois

Bibliografía

Apuntes de clase (s.f.).