




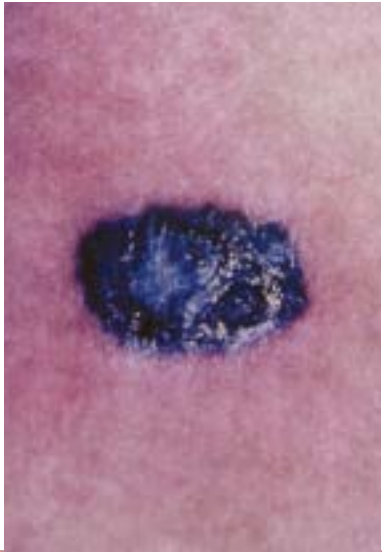
UDS

- Nombre del alumno: Lizbeth Reyes Ulloa.
 - Docente: Miguel Basilio Robledo.
 - Asignatura: Medicina interna.
 - Semestre: Quinto.
 - Parcial: Primero.
 - Actividad: Supernota.
 - Licenciatura: Medicina humana.
 - Fecha de entrega: 13 sep 2024.
- 

TUMORES DE LA PIEL

TIPO	UBICACION	FRECUENCIA	CARACTERISTICAS	VARIANTES	DX Y TX	IMAGEN
CARCINOMA BASOCELULAR	<ul style="list-style-type: none"> • Cara 94% • Nariz 36% • Mejilla 19.2% • Parpado 8% • Tronco 5% • Extremidades 1% 	<ul style="list-style-type: none"> • 74 % de los cancer de piel son basocelulares • Personas piel blanca y ojos claros • Exposicion excesiva de luz solar • Mujeres +50 años 	<ul style="list-style-type: none"> • Pápulas perladas, queratinizadas. • Lesiones bien delimitadas con borde xerofítico, acordonado y pigmentadas. • Crecimiento lento. • Casi nunca metastatiza. • Neoplasia epitelial. 	<ul style="list-style-type: none"> • Nodular: Aspecto lobulado, semiesferica, eritematosa con telangectancias se puede ulcerar. • Pseudoquistica • Terebrante • Ulcerado • Pigmentado 	<ul style="list-style-type: none"> • DX: Dermatoscopia. • TX: Extirpacion quirurgica, vismodegib. 	
CARCINOMA EPIDERMIOIDE	<ul style="list-style-type: none"> • Cara • Oreja • Cuerno cutaneo en cara 	<ul style="list-style-type: none"> • Cabeza • Extremidades • Personas de piel blanca, rubios. • Exposición prolongada a la luz solar. • Despues de los 50 años. • Xeroderma pigmentoso 	<ul style="list-style-type: none"> • Lesiones in situ, superficiales, infiltrantes, vegetantes, verrugosas o ulceradas. • Pueden crecer con rapidez y metastatizar hacia ganglios regionales. 	<ul style="list-style-type: none"> • Ulcerosa: Crece rápido y metastatiza • Superficial • Verrugosa • Nodular • Epiteliomatosis multiple: se acompaña de la enf de Bowen. 	<ul style="list-style-type: none"> • Dx: Biopsia translesional y dermatoscopia • Tx: Cirugia de Mohs, extirpacion. 	

TUMORES DE LA PIEL

TIPO	UBICACION	FRECUENCIA	CARACTERISTICAS	VARIANTES	DX Y TX	IMAGEN
MELANOMA	<ul style="list-style-type: none"> • Piel 90% • Ojos 9% • Mucosas 1% • Predomina en espalda, piernas, regiones subungueales 	<ul style="list-style-type: none"> • Ocupa el 3 lugar de cáncer de piel • Caucasiicos • Orientales o indios • Mujeres de 20-60 años • Mujeres en extremidades • Hombres en el tronco. 	<ul style="list-style-type: none"> • Tumoración pigmentada color café • Neoformación pigmentada plana o xerofítica que es curable. • Sin tratamiento puede hacer metástasis. 	<ul style="list-style-type: none"> • Lentigo maligno • Melanoma lentigo maligno • Melanoma extensión superficial • M. Nodular • M. Acral lentiginoso • M. Amelanico • M. De mucosas 	<ul style="list-style-type: none"> • DX: Dermatoscopia. y biopsia • TX: Extirpacion quirurgica 1-2 semanas. 	

A

B

C

D

E

Aparición

Bordes

Color

Diámetro

Evolución



BIBLIOGRAFIA

Roberto Arenas Guzmán Dermatología
atlas, diagnóstico y tratamiento.pdf

