Mapa conceptual

Nombre del alumno: Hannia González Macías

Nombre del tema: Radiología cardíaca

Grado: 5to semestre Grupo: “A”

Nombre de la materia: Cardiología

Nombre del profesor: Dr. Miguel Basilio Robledo

Licenciatura: Medicina Humana

Tapachula, Chiapas. 13 de septiembre del 2024.

Radiología Cardíaca

Datos Clínicos

- **Síntomas**
  - Dolor torácico
  - Disnea
  - Palpitaciones
  - Fatiga
  - Edemas periféricos
  - Tos
  - Síncope
- **Antecedentes médicos**
  - Hipertensión arterial
  - Cardiopatías previas
  - Cirugías cardíacas
- **Factores de riesgo**
  - Tabaquismo
  - Diabetes
  - Dislipidemia
  - Antecedentes familiares

Aspectos de la radiografía

- **Proyección adecuada** — Proyección PA (posteroanterior) para minimizar la magnificación
- **Posicionamiento del paciente**
  - Debe estar erguido y con buena inspiración
  - Evitar decúbito supino
- **Rotación** — Verificar que la clavícula derecha e izquierda estén equidistantes del centro de la columna

Interpretación

- **Evaluación del Tamaño Cardíaco**
  - Índice cardiotorácico
  - Cardiomegalia — Investigar causas, por ejemplo, IC
- **Forma del Corazón y Grandes Vasos**
  - Silueta cardíaca — Debe ser clara; bordes borrosos sugieren patologías
  - Ventrículo izquierdo — Abultamiento indica hipertrofia
  - Ventrículo derecho — Agrandamiento puede asociarse con hipertensión pulmonar
  - Aorta — Evaluar el botón aórtico y la aorta descendente
- **Circulación Pulmonar y Vasos**
  - Patrón vascular pulmonar — Congestión sugiere insuficiencia cardíaca izquierda
  - Hipertensión pulmonar — Prominencia de arterias pulmonares
- **Evaluación del Mediastino**
  - Ensanchamiento puede indicar aneurisma o masas
  - Verificar centrado de la tráquea

Proyecciones

- **Proyección PA**

Estándar para evaluar tamaño del corazón

- **Proyección lateral**

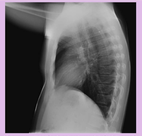

Mejora visualización de estructuras detrás del corazón

- **Proyección AP**

Usada en pacientes encamados; puede sobreestimar el tamaño cardíaco

- **Proyección oblicua**

Útil en malformaciones cardíacas

- **Proyección decúbito**

Para evaluar derrames en pacientes incapaces de estar erguidos

Hallazgos comunes

- **Insuficiencia Cardíaca Congestiva** — Cardiomegalia, congestión vascular, líneas de Kerley B
- **Derrame Pericárdico** — Silueta cardíaca globular
- **Hipertrofia Ventricular Izquierda** — Prominencia del borde izquierdo
- **Aneurisma Aórtico** — Ensanchamiento del mediastino
- **Estenosis Mitral** — Dilatación de la aurícula izquierda

Datos necesarios

- **Identificación del paciente** — Nombre, edad, sexo, antecedentes médicos
- **Fecha del estudio**
- **Proyección utilizada** — PA, AP, lateral u oblicua
- **Posición del paciente** — Bipedestación, decúbito o sentado
- **Calidad de imagen** — Verificar técnica adecuada (buena inspiración, no rotación)

Bibliografía

- **Felson, B.** (2014). *Principles of Chest Roentgenology*. 4ta edición.
- **Herring, W.** (2019). *Learning Radiology: Recognizing the Basics*. 4ta edición. Elsevier.