

Nombre de alumno: Isaac roldan Trujillo Hernández

Nombre del profesor: CARLOS ALBERTO TRUJILLO DIAZ

Materia: METODOS, INSTRUMENTOS Y TECNICAS DE DIAGNOSTICO
VETERINARIO

Grupo: Licenciatura en Medicina

Veterinaria y Zootecnia.

PERCUSION Y AUSCULTACION



Auscultacion Cardiaca



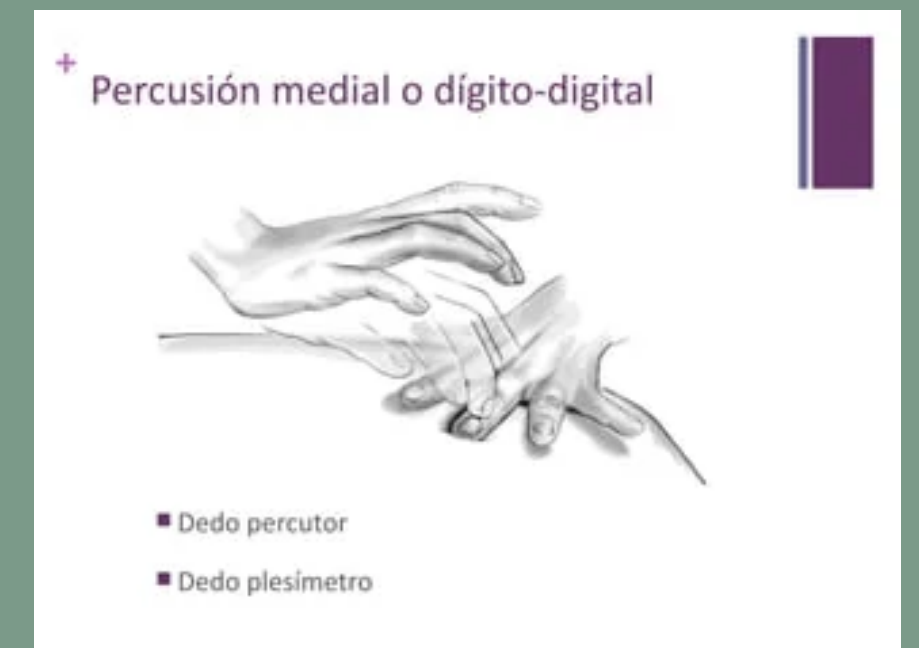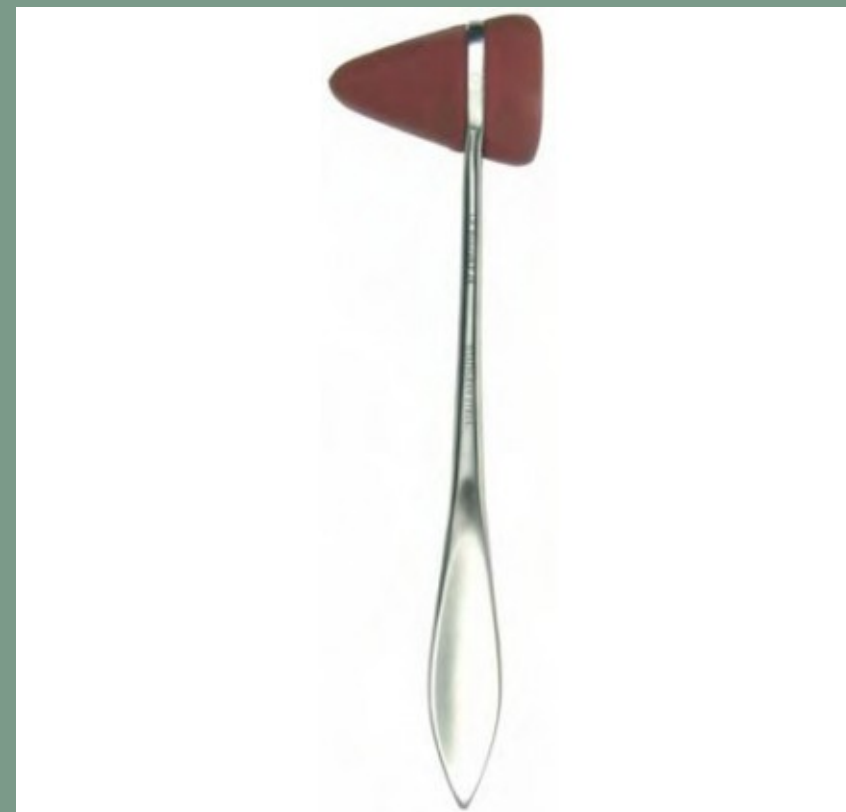PERCUSION

Es una técnica que se basa en **golpear levemente** una zona del animal para provocar un sonido audible y diferenciable.

Es una técnica muy usada en grandes animales y con menos frecuencia en perros y gatos.

UTILIZANDO

- MARTILLO
- PLEXIMETRO
- DIGITO-DIGITAL



EN LA PERCUSIÓN OBTENDREMOS TRES TIPOS DE SONIDOS:

SONIDO SORDO O MATE

ES EL SONIDO CARACTERÍSTICO DEL HÍGADO Y OTRAS VÍSCERAS MACIZAS.
TAMBIÉN LO ENCONTRAMOS EN OTRAS ZONAS MACIZAS COMO SON MÚSCULO Y HUESO O INCLUSO EN VÍSCERAS HUECAS PERO LLENAS, COMO SERÍA UN ESTÓMAGO LLENO.

SONIDO CLARO

ES EL QUE SE ESCUCHA AL PERCUTIR SOBRE ÓRGANOS HUECOS LLENOS DE AIRE SIN PRESIÓN O LÍQUIDO, COMO EL QUE SE ESCUCHA AL PERCUTIR EL ABDOMEN EN CONDICIONES NORMALES.

SONIDO TIMPANICO

SE ESCUCHA AL PERCUTIR ÓRGANOS CON AIRE YA SEA EL PULMÓN O POR EJEMPLO UN ESTÓMAGO DILATADO POR GAS.
ES EL MÁS PARECIDO A UN TAMBOR Y EL MÁS SONORO DE TODOS ELLOS.



AUSCULTACION

LA AUSCULTACIÓN ES UNA TÉCNICA DE DIAGNÓSTICO INDISPENSABLE PARA LA DETECCIÓN DE ENFERMEDADES CARDÍACAS Y PULMONARES, AUNQUE TAMBIÉN SE UTILIZA PARA ESCUCHAR RUIDOS INTESTINALES, FLUJOS SANGUÍNEOS ARTERIALES Y VENOSOS, ASÍ COMO PARA PROPORCIONAR UNA ESTIMACIÓN DE LA GRAVEDAD



EN NUESTROS PACIENTES LOS FOCOS AUSCULTATORIOS LOS VAMOS A DIVIDIR EN DOS GRANDES GRUPOS, FOCOS IZQUIERDOS Y FOCOS DERECHOS.



PARED TORACICA IZQUIERDA



Vamos a encontrar tres focos que son el **Mitral, Aórtico y Pulmonar,**

FOCO MITRAL



En los caninos está ubicado aproximadamente en el 5to espacio intercostal, un poco a dorsal de la unión condrocostal y normalmente coincide con el choque de punta.

FOCO PULMONAR



Levemente ventral del Aórtico.-

PARED TORACICA DERECHA

Principalmente el foco **Tricúspide.-**



FOCO AORTICO

Es un espacio intercostal más hacia craneal y levemente hacia dorsal.



FOCO TRICUSPIDE

Lo encontramos entre el cuarto y quinto espacio intercostal sobre la unión condrocostal. -





EL SOPLO CARDIACO EN MEDICINA VETERINARIA:

Normalmente la sangre tiene un flujo laminar, dentro del corazón cualquier alteración que afecte este flujo laminar va a producir una turbulencia que produce vibraciones perceptibles a nuestro oído a las que denominamos “soplo cardiaco”.

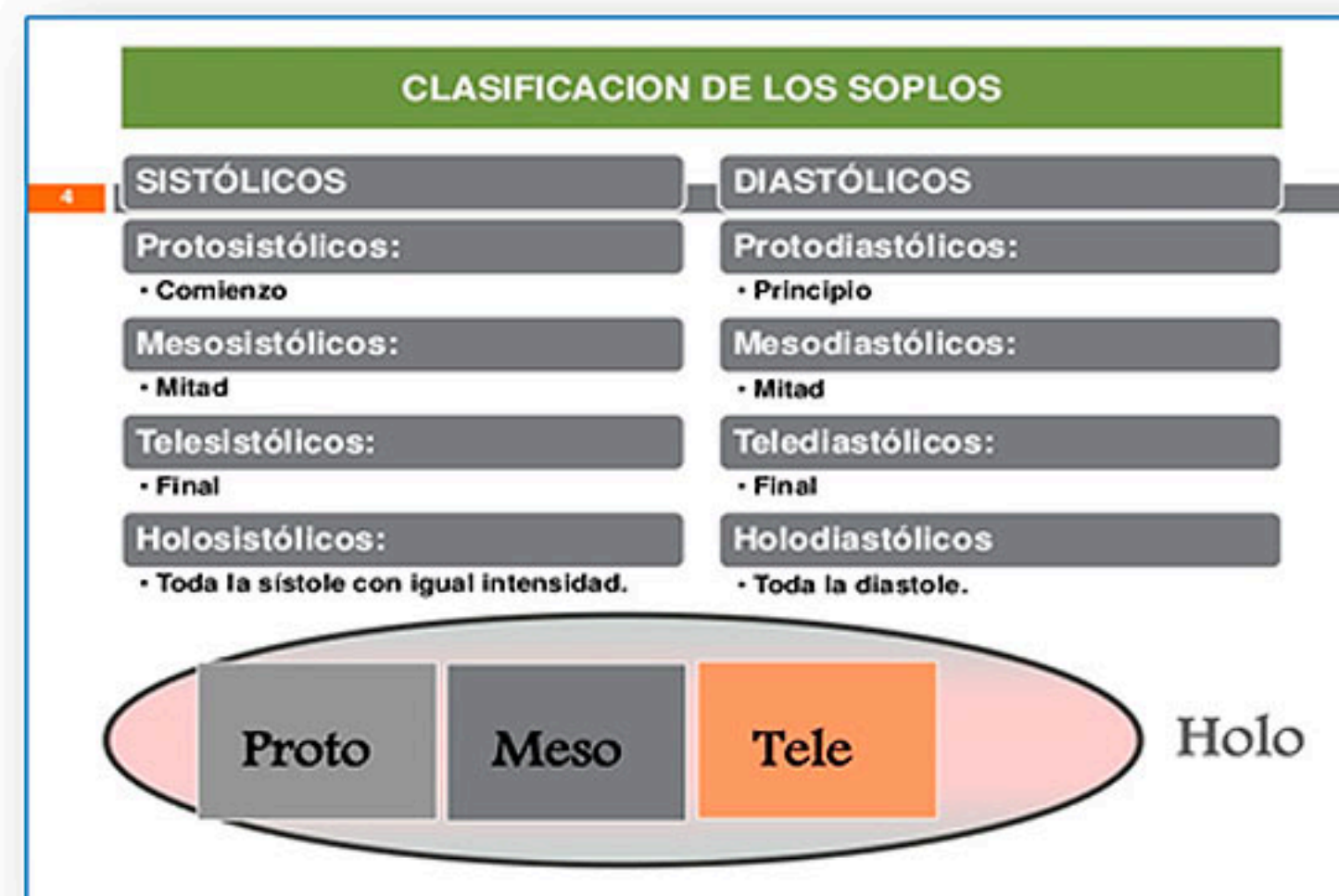
Estas vibraciones están ocasionadas por un cambio brusco en la dirección de las moléculas, que puede estar provocado por una alteración en la viscosidad, volumen, velocidad de la sangre, o una variación en el diámetro por donde fluye la misma.

Soplos cardiacos - Clasificaciones:

Podemos clasificarlos según su intensidad.

Grado I	Difícil de auscultar
Grado II	Débil
Grado III	Moderado
Grado IV	Fuerte, con frémito
Grado V	Muy fuerte y con frémito
Grado VI	Sin necesidad de apoyar el estetoscopio sobre el tórax; frémito

Según el momento del ciclo en que se producen





Según el Tono o Timbre.

Agudos: Cuando la sangre fluye desde un gradiente de mayor presión a otro de menor por un orificio pequeño, un ejemplo es el defecto en el tabique interventricular, donde en el ventrículo izquierdo tenemos una presión mucho más alta que en el derecho.-

Graves: De un gradiente de presión mayor a uno menor por un orificio de mayor diámetro, por ejemplo en la estenosis mitral.-

Áspero: Donde el gradiente de presión está prácticamente igualado como por ejemplo en la estenosis aortica también llamado en diamante.