

PROGRAMA DE EDUCACION
MEDICINA VETERINARIA Y ZOOCTENIA

ASIGNATURA
FISIOLOGIA DE LA REPRODUCCION ANIMAL

TEMA
INFOGRAFIAS

DOCENTE
PEREZ LOPEZ HUGO ALEXANDER

ESTUDIANTE
MANUEL CALVO SANTIAGO

GRADO: 3 CUATRIMESTE

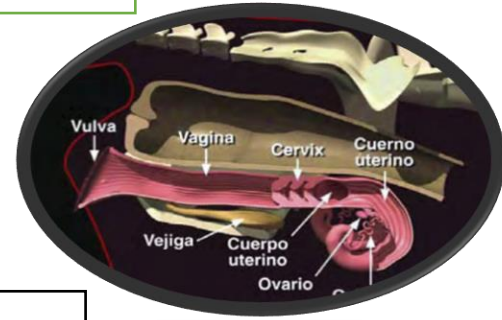
GRUPO: A

FECHA DE ENTREGA

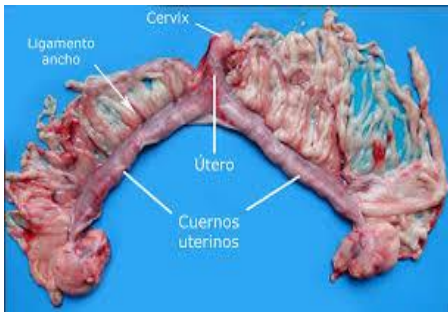
05/25/2024

ANATOMIA DEL APARATO REPRODUCTOR DE LA HEMBRA BOVINA

En el manejo de la ganadería bovina es importante conocer la anatomía reproductiva de la vaca quien esta formada por los ovarios y un sistema de órganos tubulares: oviducto, útero y vagina. La parte posterior del tracto sexual, vestíbulo vaginal y vulva, representan conductos comunes de los sistemas genitales y urinario, por lo que se denominan urogenitales



LA ANATOMÍA DEL APARATO REPRODUCTOR EN CANINA

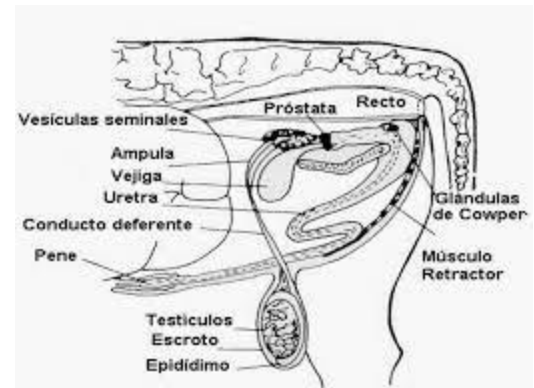


La vagina canina presenta un pliegue dorsal que dificulta la visualización del cuello uterino. El vestíbulo conecta la vagina con la abertura genital externa labios bulbares, encontrándose en su piso, cerca de la unión vestíbulo-vaginal, el meato uretral externo, el cual contiene el orificio uretral extremo.

ANATOMÍA DEL APARATO REPRODUCTOR MACHO EN BOVINO

El aparato reproductor del macho incluye los testículos, el epidídimo y el ducto deferente correspondientes a cada testículo, las glándulas sexuales accesorias, la parte distal de la uretra, el pene, el prepucio y el escroto y las principales diferencias entre especies son la presencia y posición de las glándulas sexuales accesorias, la posición de los testículos y la estructura del pene.

Cada testículo funciona para producir espermatozoides componente exocrino y las hormonas sexuales masculinas llamadas andrógenos componentes endocrinos siendo la testosterona una de las principales



ANATOMIA DEL APARATO REPRODUCTOR DE LA HEMBRA DOVINA

https://www.google.com/search?q=anatom%C3%ADa+del+aparato+reproductor+en%3A+hembra+bovina&rlz=1C1CHBD_esMX1071MX1071&oq=&gs_lcrp=EgZjaHJvbWUqCQgFEEUYOxjCAzIJCAAQRrg7GMIDMgkIARBFgDsYwgMyCQgCEEUYOxjCAzIJCAMQRrg7GMIDMgkIBBBFGDsYwgMyCQgFEEUYOxjCAzIJCAYQRrg7GMIDMgkIBxBFGDsYwgPSAQoyMjY2M2owajE1qAllsAIB&sourceid=chrome&ie=UTF-8

LA ANATOMÍA DEL APARATO REPRODUCTOR EN CANINA

https://www.google.com/search?q=la+anatom%C3%ADa+del+aparato+reproductor+en%3A%250d%250ahembra+canina&rlz=1C1CHBD_esMX1071MX1071&oq=&gs_lcrp=EgZjaHJvbWUqCQgEEEUYOxjCAzIJCAAQRrg7GMIDMgkIARBFgDsYwgMyCQgCEEUYOxjCAzIJCAMQRrg7GMIDMgkIBBBFGDsYwgMyCQgFEEUYOxjCAzIJCAYQRrg7GMIDMgkIBxBFGDsYwgPSAQk0MjM3ajBqMTWoAgiwAgE&sourceid=chrome&ie=UTF-8

ANATOMÍA DEL APARATO REPRODUCTOR MACHO EN BOVINO

https://www.google.com/search?q=anatom%C3%ADa+del+aparato+reproductor+en%3A%250d%250a%250d%250amacho+bovino&rlz=1C1CHBD_esMX1071MX1071&oq=&gs_lcrp=EgZjaHJvbWUqCQgCEEUYOxjCAzIJCAAQRrg7GMIDMgkIARBFgDsYwgMyCQgCEEUYOxjCAzIJCAMQRrg7GMIDMgkIBBBFGDsYwgMyCQgFEEUYOxjCAzIJCAYQRrg7GMIDMgkIBxBFGDsYwgPSAQk0MTg3ajBqMTWoAgiwAgE&sourceid=chrome&ie=UTF-8