



SUPER NOTA “APARATO REPRODUCTOR DEL MACHO”

FLORES VARGAS BELEN

MVZ. García Sedano Barreda Roberto

UNIVERSIDAD DEL SURESTE

Licenciatura en Medicina Veterinaria y Zootecnia

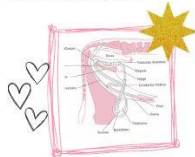Métodos, instrumentos y técnicas de diagnóstico veterinario

Tapachula Chiapas, 3 de agosto del 2024

APARATO REPRODUCTOR del macho

incluye

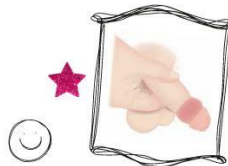
Testículos, epidídimo y ducto deferente correspondientes a cada testículo, glándulas sexuales accesorias, parte distal de la uretra, pene, prepucio y escroto.



1)

¿Qué se inspecciona?

se inicia valorando el pene, luego el escroto, los testículos y finalmente, se valora la región inguinal.



2)

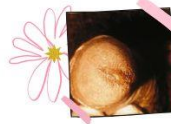¿Cómo se realiza?

Tomar el pene por el glande con el pulgar e índice de la mano derecha e inspeccionar parte dorsal y ventral del pene...



3)

...palpar la uretra y presionar hacia el meato para observar salida de secreción y características, palpar el resto del pene desde la raíz hasta la punta, con los dedos índice, medio y pulgar.



4)

Escroto

Tomar el escroto, mirar en su parte anterior y luego levantarlo para mirar la región posterior, templar toda la piel que cubre el testículo y palpar toda la superficie del testículo.



5)

Testículos

Se palpan empleando el pulgar y los dos primeros dedos, deben ser sensibles a la presión ligera sin causar dolor, lisos, fácil desplazamiento de los dedos, ligera elasticidad y no se deben palpar nódulos.



6)

Las principales diferencias entre especies son la presencia y posición de las glándulas sexuales accesorias, la posición de los testículos y la estructura del pene.

BIBLIOGRAFIA.

<https://reproduccionanimalesdomesticos.fmvz.unam.mx/libro/capitulo2/aparato-reproductor-del-macho.html>

https://www7.uc.cl/sw_educ/enfermeria/valoracion/adu_examen/pag19.htm#:~:text=El%20examen%20genital%20del%20hombre,se%20valora%20la%20regi%C3%B3n%20inguinal.

<https://unisangil.edu.co/wp-content/uploads/Documentos/enfermeria/SISTEMA%20REPRODUCTOR%20MAS%20CULINO.pdf>