



Mi Universidad

Súper nota

Nombre del Alumno : Darling Daniel López Domínguez

Nombre del tema Técnicas Quirúrgica en patologías

Parcial: I

Nombre de la Materia: Enfermería medico quirúrgica

Nombre del profesor: : Mariano walberto Balcázar Velasco

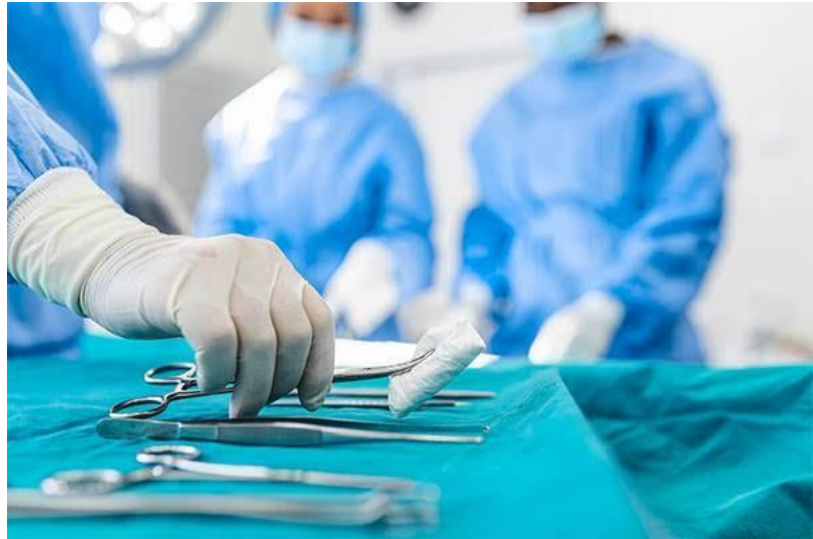Nombre de la Licenciatura: Enfermería

Cuatrimestre: 6

Técnicas Quirúrgica de patologías

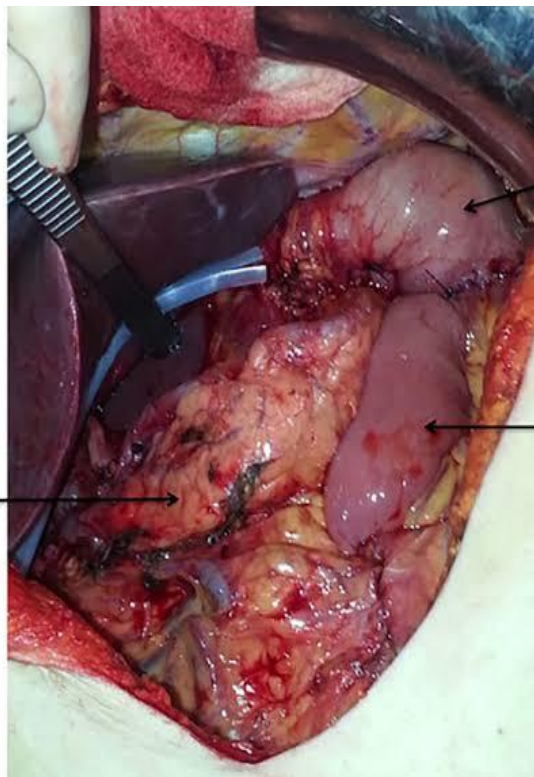
Las Técnicas Quirúrgicas son resultado de la innovación científica en el ámbito médico y están orientadas a prevenir, curar o rehabilitar diversas enfermedades.

El uso de determinadas Técnicas Quirúrgicas depende en gran medida de la enfermedad o afección del paciente y la intervención quirúrgica prescrita para ello, además de sus condiciones clínicas. Por ejemplo, un paciente con Apendicitis avanzada debe ser intervenido por una Apendicectomía. Aplicación y avances de dichas técnicas son de suma importancia al ser un componente esencial de la salud en las diversas poblaciones y ayudar a mejorar los sistemas de salud de los diferentes Países.



Gastrectomía total con anastomosis esofagoyeyu na I terminolateral en Y de Roux

Procedimiento quirúrgico que consiste en la extirpación total del estómago y la creación de una nueva continuidad del tubo digestivo entre el esófago y el yeyuno



Remanente gástrico

Y-Roux

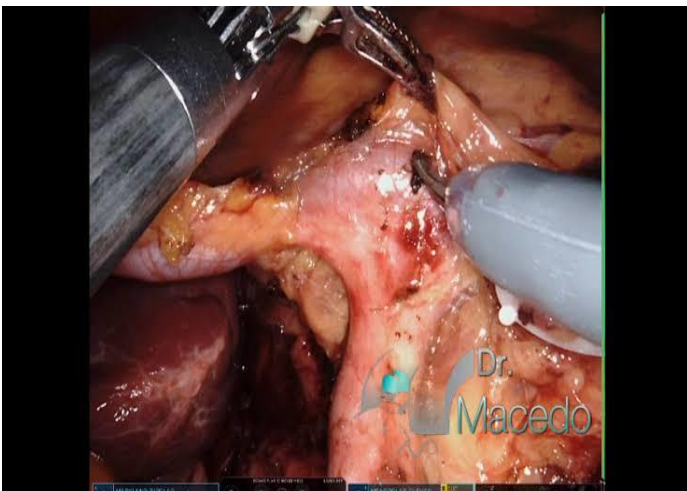
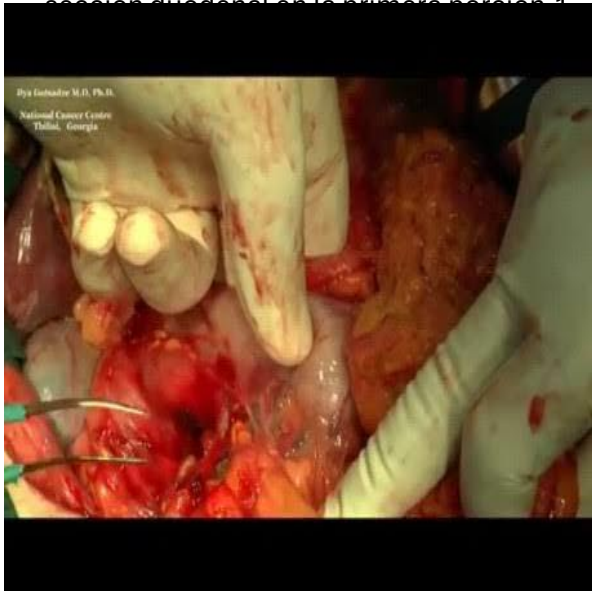
Páncreas

Instrumental básico de cirugía general.

2. Pinzas Karmant rectas (4)
3. Pinzas Snayder curvas (4).
4. Pinzas de ángulo fino (6).
5. Pinzas Babcock (2).
6. Pinzas mixer de ángulo recto (2).
7. Calibradores esofágicos (2).
8. Engrapadora circular.
9. Engrapadora lineal de 55 mm.

Acciones del cirujano

Explora todas las estructuras intraabdominales, ganglios paraaórticos, paracava e interaortocava, iliacos internos y externos bilaterales. Efectúa sección de epiplón mayor de la pared del colon transverso. 2. Moviliza el duodeno mediante la maniobra de Kocher amplia. r Efectúa resección del epiplón menor y exposición adecuada del ligamento hepatoduodenal. 1. Identifica el tronco celiaco y sus ramas; comprueba si existe actividad tumoral importante fuera del estómago y del tronco celiaco; si es posible, reseca en su totalidad y realiza linfadenectomía D1, D3 y D4. Efectúa procedimiento con colecistectomía, disección de tronco celiaco, hepática común, hepática derecha e izquierda, colédoco, vena porta y ganglios retroperitoneales. Efectúa sección duodenal en la primera porción.



Acciones del instrumentista

Proporciona pinzas Babcock, pinzas Kelly curvas, pinzas de ángulo por cada pequeño segmento de tejido, tijeras Metzenbaum, electrobisturí, ligaduras de 2-0 y 3-0 de seda. 5. Proporciona compresas húmedas, pinzas de disección sin dientes de 20 cm y tijeras Metzenbaum curvas. 6. Proporciona pinzas de ángulo, pinzas de Snayder curvas y tijeras Metzenbaum, ligadura 2-0 y 3-0 de seda. 7. Proporciona pinzas de ángulo y pinzas de Snayder por cada pequeño segmento de tejido seccionado, y pinzas de disección sin dientes de 20 cm; electrobisturí, tijeras Metzenbaum, compresas húmedas, ligadura 2-0 y 3-0 de seda, portaagujas Mayo-Hegar con seda traumática. 3-0 con aguja redonda.

El mismo procedimiento anterior.

Proporciona pinzas Karmant rectas de intestino (fig. 53-2), engrapadora lineal de 55 mm (fig. 53-3), bisturí núm. 7 con hoja núm. 15, portaagujas con punto de sutura de poliglactina 9.1 0 núm. 3-0 y seda atraumática 3-0, así como tijeras Mayo rectas. Proporciona compresas húmedas, pinzas de ángulo, tijeras y ligadura 2-0 de seda y tijeras Metzenbaum. Proporciona varias pinzas de ángulo y de Snayder, ligadura 2-0 y 3-0 de seda, tijeras Metzenbaum y disectores finos sin dientes.

Proporciona pinzas de disección finas sin dientes de 20 cm, pinzas de ángulo, tijeras Metzenbaum, ligadura 3-0 de seda y tijeras Mayo rectas.

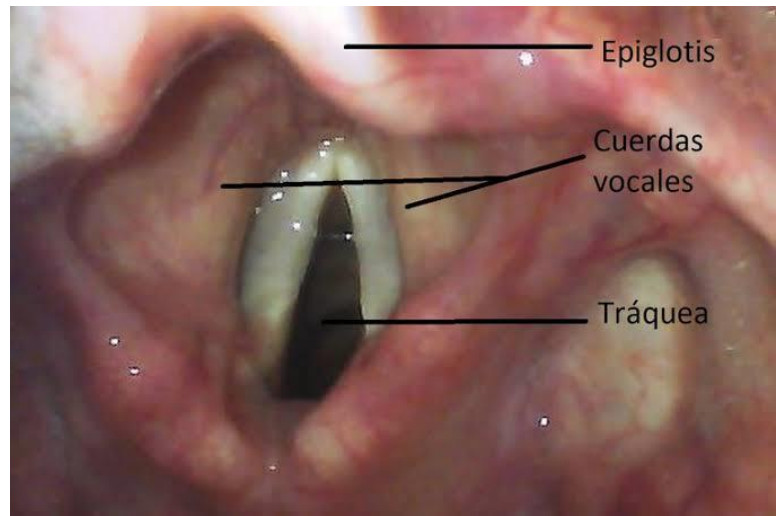
Proporciona compresa húmeda, pinzas Karmant rectas de intestino, bisturí núm. 7 con hoja núm. 15, pinzas de disección sin dientes medianas de 20 cm, portaagujas Mayo-Hegar de 23 cm, sutura de polipropileno 2-0 o 3-0 con aguja redonda, yunque receptor de engrapadora circular (fig. 53-a). Proporciona dilatadores esofágicos (fig. 53-5) y vaselina líquida. Proporciona pinzas Karmant rectas de intestino, bisturí núm. 7 con hoja núm. 15 y compresa seca.

Proporciona pinzas de Snayder, tijeras Metzenbaum, ligadura 2-A y 3-0 de seda, pinzas de disección finas sin dientes. Proporciona pinzas Karmant rectas de intestino, bisturí núm. 7 con hoja núm. 15

Proporciona compresa húmeda, pinzas de disección sin dientes, tijeras Metzenbaum y prepara engrapadora circular.

Laringoscopia directa

La laringoscopia directa consiste en el examen de la cavidad de la laringe y de la hipofaringe, la cual se observa directamente con la ayuda de un tubo en forma de espátula con fibra óptica, introducido sobre el dorso de la lengua y manteniendo la cabeza en extensión. Una variante de esta técnica es la laringoscopia de suspensión, en la que el tubo del laringoscopio es sostenido por un brazo articulado que descansa sobre la mesa Mayo, colocada arriba del esternón del paciente



Acciones del cirujano

Protege la región gingivobucal y ocular. Introduce laringoscopio e identifica las estructuras.

Aspira el líquido o las secreciones de la cavidad bucal, la bucofaringe y la laringe.

Fija el laringoscopio.

Visualiza las estructuras endolaríngeas empleando microscopio quirúrgico.

Aplica xilocaína a 100/o en aerosol (spray) para evitar laringospasmo. Identifica y evalúa la patología; efectúa resección del tejido enfermo y toma biopsia. Limpia el área quirúrgica para identificar el sitio de sangrado.

Instrumental

1. Laringoscopio tipo Kleinsasser (fig' 40-1, A).
2. Adaptador para laringoscopio y soporte para pecho (fig. 40-1, B).
3. Conector de fibra óptica para laringoscopio (fig. 40-1, C).
4. Soporte para pecho según la edad (fig. 40-1, D).
5. Cánula de aspiración larga (fig. 40-2, A).
6. Cancho en ángulo recto romo (fig. 40-2, B).
7. Protector dental de plástico (fig. 40-2, C).
8. Pinzas caimán largas (fig. 40-3, A).
9. Pinzas para biopsia o copa larga (fig. 40-3, B).
10. Microtijeras largas (fig. 40-3, C).

Acciones del instrumentista

Proporciona protector dental de plástico y gasas húmedas.

Proporciona cánula de aspiración larga, ayudando al cirujano a introducirla a través del laringoscopio.

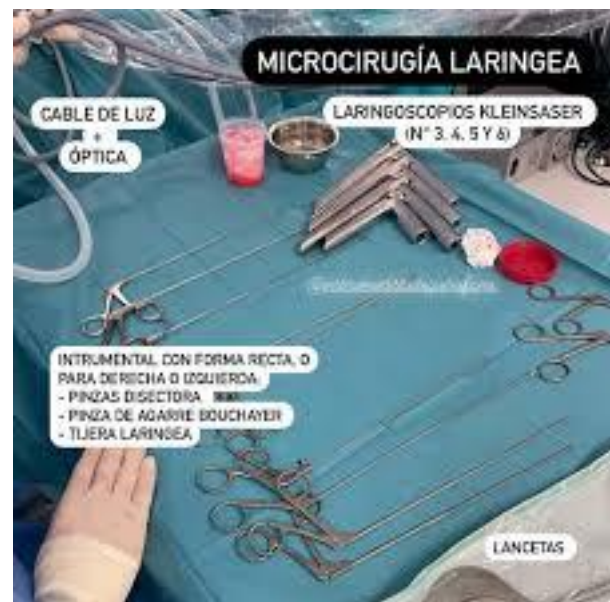. Coloca soporte para pecho y mesa Mayo sobre el tórax del paciente.

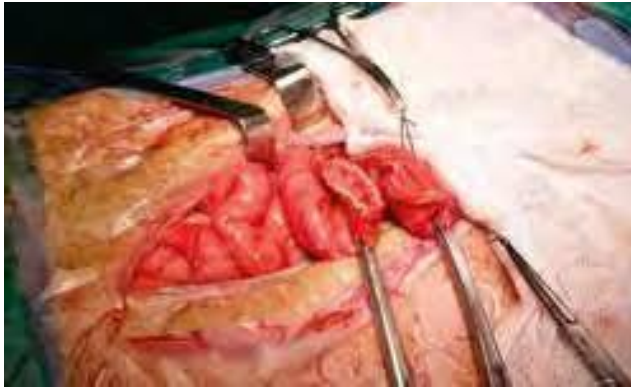
. La enfermera circulante acerca el microscopio al campo quirúrgico.

Prepara xilocaína y la aplica a través del laringoscopio.

Proporciona pinzas para biopsia, gancho explorador y microtijeras de laringoscopia.

Proporciona jeringa desechable con solución salina isotónica y aguja angulada a 45 grados.





Acciones del cirujano

Moviliza el músculo recto anterior y lo separa lateralmente en forma manual.

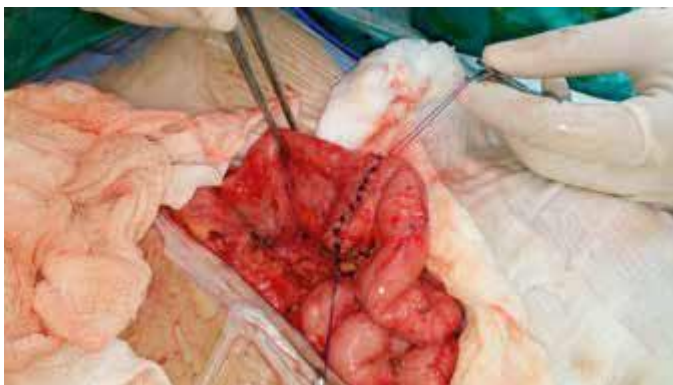Separa el borde interno de la porción inferior del músculo recto de sus inserciones en la línea media.

Separa el músculo recto para descubrir los tejidos subyacentes.

Pinza en segmentos pequeños la vaina posterior del recto y del peritoneo.

Realiza incisión de la cavidad peritoneal y protege el intestino subyacente; extiende la incisión superior y la inferior por disección.

Realiza exploración de la cavidad peritoneal y coloca separador para localizar la porción del intestino que se va a extirpar.



Resección intestinal

Es técnica consiste en la resección quirúrgica de una porción ó segmento del intestino.

1. Instrumental básico para cirugía general.
2. Instrumental de colecistectomía.
3. Recipiente plano (charola) Mayo.
4. Juego (set) de agujas de intestino.
5. Electrocoagulador.

Acciones del instrumentista

Realiza incisión de la cavidad peritoneal y protege el intestino subyacente; extiende la incisión superior y la inferior por disección.

Realiza exploración de la cavidad peritoneal y coloca separador para localizar la porción del intestino que se va a extirpar.

Proporciona pinzas Kelly curvas.

Proporciona dos compresas de gasa secas.

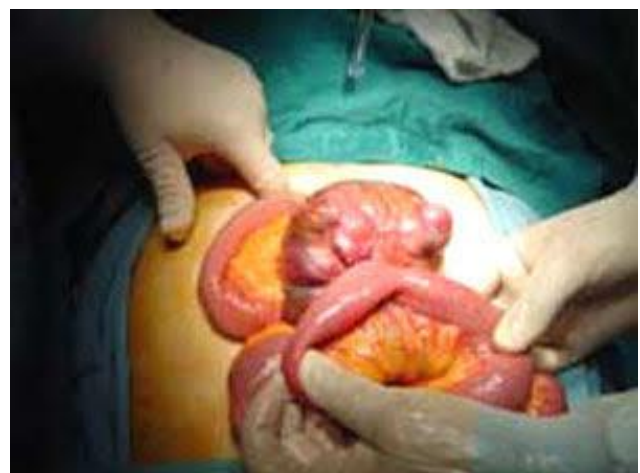Proporciona pinzas de disección sin dientes, tijeras Metzenbaum curvas o electrocoagulador.

Proporciona compresas de gasa secas.

Proporciona pinzas Kelly curvas y pinzas de disección sin dientes.

Proporciona compresas de gasa húmedas y tijeras Metzenbaum curvas.

Proporciona dos compresas de gasa húmedas y separador Deaver o valva de Doyen



Adenoamigdalectomía

La adenoamigdalectomía es la técnica quirúrgica que consiste en la excisión de las amígdalas palatinas, faríngeas.

Acciones del cirujano

Colocación de abrebocas (Jenning o McIvor) del lado opuesto a la cánula endotraqueal.

Palpación del paladar para descartar paladar hendido submucoso.

Tracción de la amígdala. Incisión en el pilar anterior. Disección roma de la amígdala liberándola de la cápsula del lecho.

Excisión amigdalina con amigdalótomo.

Verifica si existen restos amigdalinos y compresión del lecho.

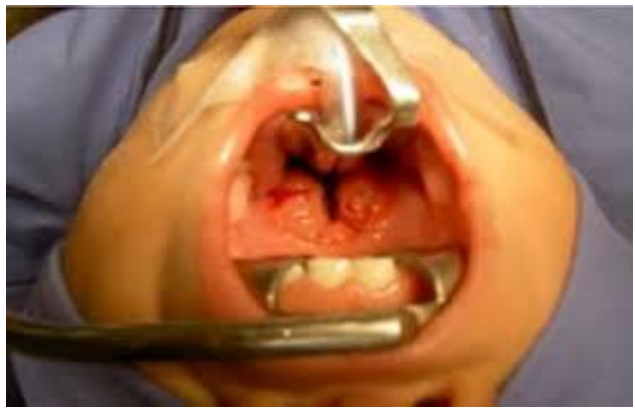Se repite todo el procedimiento anterior en la amígdala contralateral. Irrigación del lecho amigdalino.

Hemostasia con el electrocauterio bipolar y con puntos. Inspección de adenoides mediante el retractor de úvula y palpación digital. En mediante el adenótomo de canastilla. Revisión del lecho adenoideo y legrado de los restos existentes.

Irrigación con solución salina en retrofaringe y por la nariz. Noclusión de la contralateral y aspiración de la cavidad bucal. Hemostasia con electrocauterio bipolar.

Instilación de vasoconstricción local (oximetazolina).

Administración de analgésico previo a la emergencia anestésica.



Proporciona al ayudante aspirador con cánula Yankauer

Proporciona pinzas White

Proporciona mango de bisturí con hoja números y tijeras Heymann Proporciona tijeras Heymann y disector .

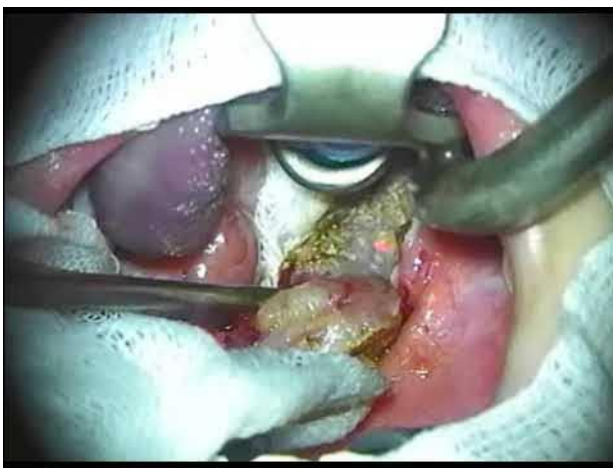
Proporciona pinzas White y amigdalótomo Tyding . Proporciona una torunda de gasa montada en unas pinzas Allis rectas

Realiza las mismas acciones anteriores.

Proporciona jeringa Aséptico con solución.

Instrumental para adenoamigdalectomía

1. Amigdalótomo Tyding.
2. Abrebocas McIvor o Jenning.
3. Abatelenguas de Wieder.
4. Protector de úvula.
5. Legras de Beckman (3).
6. Adenótomo La Force.
7. Tijeras Heymann 8. Pinzas Allis de 18 cm.
9. Pinzas Allis de 14.5 cm.
10. Pinzas de campo (5).
11. Disector Hurd.
12. Mango de bisturí núm. 7.
13. Tijeras Metzenbaum de 18 cm, rectas.
14. Portaagulas Mayo-Hegar.



Referencias bibliograficas

<https://www.google.com/url?sa=t&source=web&rct=j&opi=89978449&url=https://es.scribd.com/document/513152135/tecnicas-quirurgicas-en-enfermeria-guillermina-hernandez-y-rebeca-aguayo&ved=2ahUKEwiw-JO73biGAXVfHNAFHUbNBksQFnoECBYQAQ&usg=AOvVaw2Vqz7qObM3urvHOHxSEjLm>

https://www.google.com/url?sa=t&source=web&rct=j&opi=89978449&url=https://www.ucm.es/data/cont/docs/420-2014-03-20-14%2520Tecnicas%2520quirurgicas%2520basicas.pdf&ved=2ahUKEwiHu6XG3biGAXW_skDHfjaBDsQFnoECDMQAQ&usg=AOvVaw091ak4mcy1dMCdDy4jSys0

