

Mi Universidad

Ensayo

Nombre del Alumno:rosibeth Pérez Lopez

Nombre del tema:tipos de incisiones y cuidados de heridas

Nombre de la Materia:Enfermería medico quirúrgico

Nombre del profesor: Mariano Walberto Balcázar Velazco

Nombre de la Licenciatura :ENFERMERIA

Cuatrimestre: 6cuatri

Tipos de incisiones

Concepto

Una incisión es un corte a través de la piel que se hace durante una cirugía. También se denomina herida quirúrgica. Algunas incisiones son pequeñas, otras son grandes. El tamaño de la incisión depende de la clase de cirugía que se le practicó.

Clasificación de las incisiones

Se emplean diferentes tipos de incisiones dependiendo de la condición del paciente. Las incisiones más comunes son la incisión vertical en la línea media, las incisiones transversas de los cuadrantes inferior y superior derechos o los cuadrantes inferior y superior izquierdos.

Tipos de incisiones abdominales

El abordaje abierto para penetrar en la cavidad abdominal es la llamada laparotomía, esta variara en función del área que se desea intervenir. Para ello se elegirá una u otra incisión.

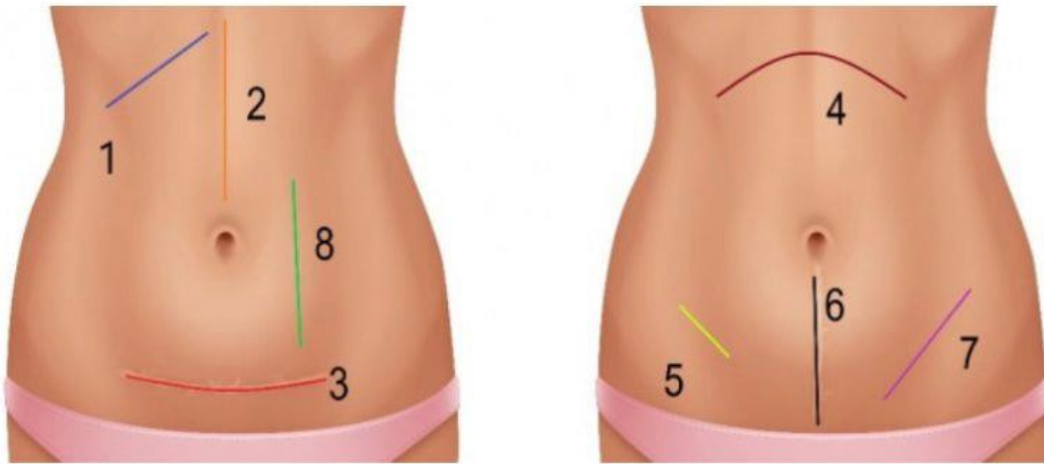
Aunque la elección no deja de ser una preferencia del cirujano, debe de ser elegida teniendo en cuenta las estructuras que es necesario exponer, las características propias del paciente, la estética y siempre siguiendo el principio de ser lo suficientemente largas para ofrecer una buena exposición, pero lo suficientemente cortas para evitar complicaciones innecesarias. Las incisiones pueden utilizarse de manera individual, pero en la práctica es habitual ver combinaciones de estas en función de las necesidades de cada paciente.

Las incisiones más comúnmente utilizadas en cirugía abdominal son:

- Mediana (supra o infraumbilical): incisión longitudinal en la línea media del abdomen, pudiendo ser supra o infraumbilical. El corte atraviesa piel, tejido subcutáneo, aponeurosis central de los rectos (línea alba) y peritoneo abdominal. Es la incisión más usada en las laparotomías por ofrecer una excelente exposición del contenido abdominal.
-
- Paramediana (superior o inferior, derecha o izquierda): se realiza un corte recto y paralelo a la línea alba que atraviesa piel, tejido subcutáneo, músculos rectos anteriores, aponeurosis del recto y peritoneo. Es menos dolorosa que la subcostal porque los rectos se separan para pasar a través de ellos y no se seccionan. Cuando se realiza en el cuadrante superior derecho ofrece una buena exposición de la vía biliar. Las otras variantes se utilizan en cirugía de páncreas, bazo o colon sigmoideo.

-
- Subcostal o de Kocher: incisión oblicua a nivel subcostal derecho (más común), izquierdo o bilateral (de elección para el trasplante hepático). Atraviesa piel, tejido subcutáneo, músculos rectos, aponeurosis del recto y peritoneo abdominal. Es la incisión de elección para la cirugía de vías biliares, principalmente la colecistectomía. Aunque es muy estética por seguir las líneas de Langer, suele ser bastante dolorosa en el postoperatorio.
-
- McBurney: descrita en 1894 por Charles McBurney, es de elección para la apendicetomía abierta. Se realiza una incisión oblicua de 4 cm a dos traveses de dedo de la espina ilíaca anterosuperior, sobre la línea espinoumbilical atravesando la piel, tejido subcutáneo, aponeurosis del recto, musculo oblicuo y transversal del abdomen y peritoneo abdominal. Ofrece una visión muy limitada pero suficiente para la apendicetomía.
-
- Pfannensteil: también llamada transversal inferior o baja. Es de elección para la cesárea, pero se utiliza también en cirugía de útero, anejos y vejiga. Es una incisión muy estética y resistente a la vez tras el cierre. Atraviesa con un corte transversal piel, tejido subcutáneo, aponeurosis del recto y músculos rectos ofreciendo una excelente exposición de la cavidad pélvica.
-
- Inguinal, oblicua, de Rutherford o Morrison: incisión de elección para las hernioplastias ya que ofrece una buena exposición del Cordón espermático, anillo inguinal, anillo abdominal, así como de la arteria y vena epigástricas inferiores. Se realiza una sección oblicua en la fosa iliaca atravesando piel, tejido subcutáneo, aponeurosis, músculos rectos, ligamentos y peritoneo abdominal.
-
- Transversa superior: es como dos subcostales (derecha e izquierda) juntas, ofreciendo una visión más amplia del abdomen superior. Usada habitualmente en cirugía de páncreas, trasplante hepático, hiato esofágico o de las glándulas suprarrenales. Tiene variaciones según los requerimientos quirúrgicos, como ampliarla hacia arriba con una esternotomía media (incisión en estrella). Los planos que atraviesa son los mismos que la subcostal.

- | | |
|----------------------------|----------------|
| 1- Subcostal | 5- McBurney |
| 2- Mediana supra umbilical | 6- Mediana |
| 3- Pfannensteil | 7- Oblicua |
| 4- Transversa superior | 8- Paramediana |



Tipos de incisiones quirúrgicas abdominales.

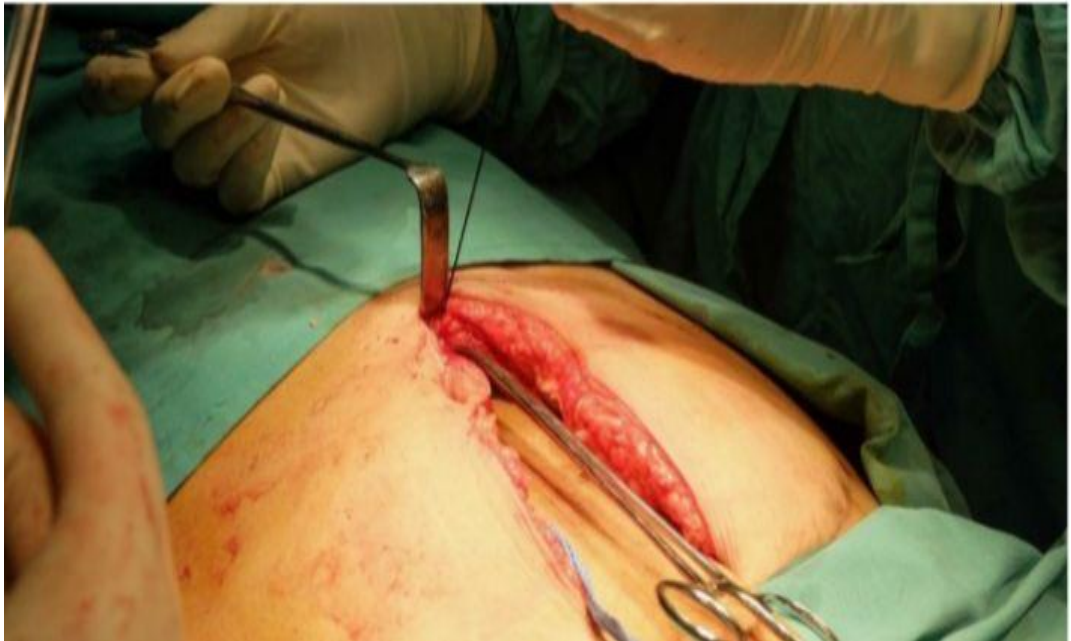Cierre de la incisión

De la misma forma que la apertura de la pared abdominal se realiza por planos, el cierre debe hacerse del mismo modo para evitar dehiscencias y eventraciones.

Existen además de las preferencias del cirujano diferentes variables que guiarán la elección de una u otra sutura para cada plano de la abertura, pero a grandes rasgos seguirán el siguiente patrón:

- El peritoneo se cerrará con sutura absorbible tipo polisorb™ con aguja circular.
-
- El musculo y aponeurosis se cerrarán con sutura monofilamentos absorbible tipo Maxon™ o de larga duración tipo PDSTM, con aguja triangular.
-
- El tejido subcutáneo no siempre es necesario suturarlo, pero de hacerlo será con sutura absorbible tipo polisorb™ con aguja triangular.

Cierre abdominal.



Incisiones en cono

Piel

peritones

*al hacer una incisión cutánea no se disecciona la piel de la aponeurosis de los músculos para evitar los espacios muertos.

* Los planos profundos suelen seccionarse con tijeras de tejidos (Metzembaun o de Mayo curvas, cuando la aponeurosis es muy gruesa o fibrótica) aunque algunos cirujanos experimentados gustan de hacerlo con bisturí

Clasificación de las incisiones

• Eje del cuerpo:

- Longitudinales o verticales
- Transversales y horizontales
- Oblicuas
- Compuestas o de colgajo

Forma:

- Rectas
- Curvas
- Mixtas

Fusiformes

Semicirculares o arciformes en forma de "Lo J"

Cuidados de heridas quirúrgicas

Una incisión es un corte a través de la piel hecho durante una cirugía. También se denomina "herida quirúrgica". Algunas incisiones son pequeñas. Otras son muy largas. El tamaño de una incisión depende del tipo de cirugía que haya tenido.

Para cerrar la incisión, el médico utiliza uno de los siguientes elementos:

Puntos (suturas)

Ganchos

Grapas

Pegamento para la piel

El cuidado adecuado de la herida puede ayudar a prevenir la infección y reducir la cicatrización a medida que la herida quirúrgica sana.

BIBLIOGRAFÍA

<https://seorl.net/PDF/cabeza%20cuello%20y%20plastica/144%20-%20CIRUG%C3%8DA%20DE%20LAS%20GL%C3%81NDULAS%20PARATIROIDES.pdf>

[http://scielo.isciii.es/scielo.php?script=sci_arttext&pid=S1137-66272005000600012&lng=es.](http://scielo.isciii.es/scielo.php?script=sci_arttext&pid=S1137-66272005000600012&lng=es)

[http://scielo.isciii.es/scielo.php?script=sci_arttext&pid=S1130-01082009000900005&lng=es.](http://scielo.isciii.es/scielo.php?script=sci_arttext&pid=S1130-01082009000900005&lng=es)