



Mi Universidad

Nombre del Alumno: Luz Elena Oramas Estefano

Nombre del tema: Infecciones de la piel del adulto mayor




Parcial: 2 parcial

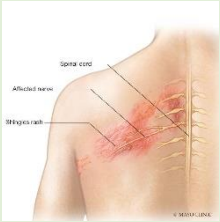


Nombre de la Materia: Enfermería gerontogeriatría



Nombre del profesor: Cecilia De La Cruz

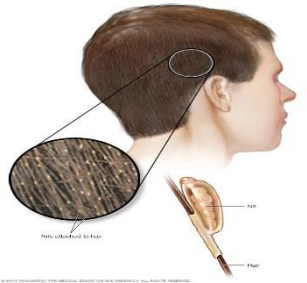


Nombre de la Licenciatura: Lic. En enfermería

Cuatrimestre: 6 cuatrimestre

Causa	¿Que son?	Nombre	Cuadro clínico	Tratamiento	Imagen
1. Infecciones bacterianas de la piel.	Empiezan como pequeñas protuberancias rojas que lentamente aumentan su tamaño. Algunas infecciones bacterianas son leves y se tratan fácilmente con antibióticos tópicos, pero otras infecciones requieren un antibiótico oral.	Celulitis. La celulitis infecciosa es una infección cutánea bacteriana común y potencialmente seria.	<ul style="list-style-type: none"> • Dolor y sensibilidad en el área afectada • Enrojecimiento o hinchazón de tu piel • Irritación en la piel o una erupción que crece rápidamente • Piel estirada, brillante e hinchada • Una sensación de calor en el área afectada 	El tratamiento para la celulitis generalmente comprende un antibiótico oral recetado.	
		Impétigo. El impétigo es una infección bacteriana de la piel que afecta preferentemente a los niños entre 2 y 5 años	<ul style="list-style-type: none"> • son llagas rojizas que generalmente aparecen alrededor de la nariz y la boca. • Las llagas se rompen rápidamente, exudan durante algunos días y luego forman costras amarillentas. 	El impétigo se trata con cremas o ungüentos con mupirocina, un antibiótico recetado, que se aplican directamente sobre las llagas dos o tres veces por día durante 10 días.	
		Furúnculos. Un forúnculo es una protuberancia dolorosa y llena de pus que se forma debajo de la piel cuando las bacterias infectan y causan la inflamación de uno o más folículos del vello.	<ul style="list-style-type: none"> • Una protuberancia roja y dolorosa que comienza siendo pequeña y puede agrandarse a más de 2 pulgadas (5 centímetros). • Piel rojiza o morada e hinchada alrededor de la protuberancia. • Un aumento en el tamaño de la protuberancia en unos pocos días a medida que se llena de pus • Formación de una punta de color blanco amarillento que finalmente se rompe y permite que el pus se drene. 	Nunca se debe exprimir un forúnculo. El proceso de drenaje, cuando está indicado, hay que ser ejecutado de forma aséptica y poco traumática para reducir el riesgo de cicatrices estéticamente indeseables y evitar que nuevas bacterias penetren para dentro de la piel.	

Causa	¿Que son?	Nombre	Cuadro clínico	Tratamiento	Imagen
2.Infecciones virales de la piel	Son causadas por un virus. Estas infecciones varían de leves a graves, incluyen:	Culebrilla (herpes zóster). El herpes zóster es una infección viral que causa una erupción dolorosa	<ul style="list-style-type: none"> • Dolor, ardor u hormigueo. • Sensibilidad al tacto. • Sarpullido rojo que aparece unos días después del dolor. • Ampollas llenas de líquido que se abren y forman costras. • Picazón. 	El tratamiento para la celulitis generalmente comprende un antibiótico oral recetado.	
		Varicela. La varicela es una enfermedad causada por el virus de la varicela-zóster. Causa un sarpullido con picazón y pequeñas ampollas con líquido.	<ul style="list-style-type: none"> • Fiebre. • Pérdida del apetito. • Dolor de cabeza. • Cansancio y sensación de malestar general. 	En niños que por lo demás están sanos, la varicela normalmente no necesita tratamiento médico. Algunos niños pueden tomar un tipo de medicamento llamado antihistamínico para aliviar la picazón.	
		Verrugas. Las verrugas comunes son pequeños bultos granulares en la piel que aparecen con mayor frecuencia en los dedos o en las manos.	<ul style="list-style-type: none"> • Ser protuberancias pequeñas, carnosas y granuladas • Ser ásperas al tacto • Estar cubiertas de puntitos negros, que son pequeños vasos sanguíneos coagulados. 	<ul style="list-style-type: none"> • Medicamento exfoliante más fuerte (ácido salicílico). • Enfriamiento (crioterapia). • Cirugía menor. Tratamiento con láser.	

Causa	¿Que son?	Nombre	Cuadro clínico	Tratamiento	Imagen
3.Infecciones fúngicas de la piel	Son causados por un hongo y se desarrollan principalmente en áreas húmedas del cuerpo, como los pies o axilas. Algunas infecciones no son contagiosas, y estas infecciones usualmente no son mortales.	Pie de atleta. El pie de atleta (tiña pedis) es una infección fúngica en la piel que, por lo general, comienza entre los dedos de los pies.	<ul style="list-style-type: none"> • Piel escamosa, agrietada o que se descama entre los dedos de los pies • Picazón, en especial justo después de quitarse los zapatos y los calcetines • Piel inflamada que puede parecer rojiza, violácea o grisácea • Ardor o escozor • Ampollas 	Acudir al médico para que te recete una crema o un ungüento, como clotrimazol, econazol (Ecoza) o ciclopirox (Loprox).	
		Infección micótica. Provoca irritación, flujo e intensa picazón en la vagina y la vulva, los tejidos que se encuentran en la apertura vaginal.	<ul style="list-style-type: none"> • Tomar un medicamento antimicótico durante tres a siete días por lo general alivia una infección por candidosis vaginal. • Medicamentos orales de dosis única. El médico podría recetarte una dosis oral única de fluconazol (Diflucan). 	<ul style="list-style-type: none"> •Tomar un medicamento antimicótico durante tres a siete días por lo general alivia una infección por candidosis vaginal. • Medicamentos orales de dosis única. 	
		Tiña. La tiña del cuerpo (tinea corporis) es una erupción cutánea causada por una infección micótica.	<ul style="list-style-type: none"> • Un área escamosa en forma de anillo, normalmente en los glúteos, el tronco, los brazos y las piernas • Picazón • Un área clara o escamosa dentro del anillo, quizás con una dispersión de protuberancias cuyo color varía desde el rojo sobre la piel blanca hasta el rojizo, violáceo, marrón o gris sobre la piel morena o negra • Anillos de expansión ligeramente elevados • Un parche de piel redondo y plano que pica • Anillos superpuestos 	Si los tratamientos de venta libre no funcionan, es posible que necesites medicamentos antimicóticos de venta libre, como una loción, una crema o un ungüento para aplicar en la piel afectada.	

Causa	¿Que son?	Nombre	Cuadro clínico	Tratamiento	Imagen
<p>4.Infecciones parasitaria en la piel</p>	<p>Son causados por un parásito. Estas infecciones pueden propagarse más allá de la piel hacia el torrente sanguíneo y los órganos. Una infección parasitaria no es mortal, pero puede ser molesta. Incluyen:</p>	<p>Piojos. Los piojos son pequeños insectos sin alas que se alimentan de la sangre humana.</p>	<ul style="list-style-type: none"> • Picazón intensa en el cuero cabelludo, el cuerpo o la zona genital. • Sensación de cosquilleo por el movimiento del pelo. • Presencia de piojos en el cuero cabelludo, el cuerpo, la ropa, el vello púbico o en otra zona con vello corporal. • Huevos de piojos (liendres) en los tallos del pelo. 	<p>Usa los medicamentos para tratar los piojos solo según las indicaciones. Aplicar una cantidad excesiva puede irritar y enrojecer la piel.</p>	
		<p>Chinches. Las chinches son pequeños insectos chupasangre de color marrón rojizo y sin alas. Las picaduras de chinches normalmente desaparecen sin tratamiento en una o dos semanas.</p>	<ul style="list-style-type: none"> • Son manchas inflamadas, a menudo con un centro más oscuro • Son pruriginosas • Se disponen en una línea irregular o en racimo • Se ubican en la cara, el cuello, los brazos y las manos 	<ul style="list-style-type: none"> • Una crema cutánea que contenga hidrocortisona (Cortaid) • Un antihistamínico oral, como la difenhidramina (Benadryl) 	
		<p>Sarna. La sarna es un trastorno de la piel que provoca sarpullido con picazón y se debe a pequeños ácaros aradores llamados <i>Sarcoptes scabiei</i>.</p>	<ul style="list-style-type: none"> • Picazón, que a menudo es intensa y por lo general empeora por la noche. • Surcos delgados y ondulantes compuestos por pequeñas ampollas o bultos en la piel. 	<ul style="list-style-type: none"> • Permetrina en crema. • Crema de azufre. • Ivermectina (Stromectol). 	

Referencia bibliográfica.

- [Sarna - Síntomas y causas - Mayo Clinic](#)
- [Chinches - Síntomas y causas - Mayo Clinic](#)
- [Piojos - Diagnóstico y tratamiento - Mayo Clinic](#)
- [Varicela - Síntomas y causas - Mayo Clinic](#)
- [Zóster - Síntomas y causas - Mayo Clinic](#)
- [Impétigo - Symptoms & causes - Mayo Clinic](#)
- [Celulitis - Síntomas y causas - Mayo Clinic](#)
- [Forúnculos: que és, causas y tratamiento | MD.Saúde \(mdsaude.com\)](#)
- [Pie de atleta - Diagnóstico y tratamiento - Mayo Clinic](#)