



**Nombre del Alumno:** Jazmín Escobedo Gómez

**Parcial:** 1

**Materia:** Morfología y Función

**Nombre del Profesor:** Doc. Ernesto Trujillo López

**Licenciatura:** Enfermería

**Cuatrimestre:** Tercero

# MORFOLOGÍA Y SU FUNCIÓN

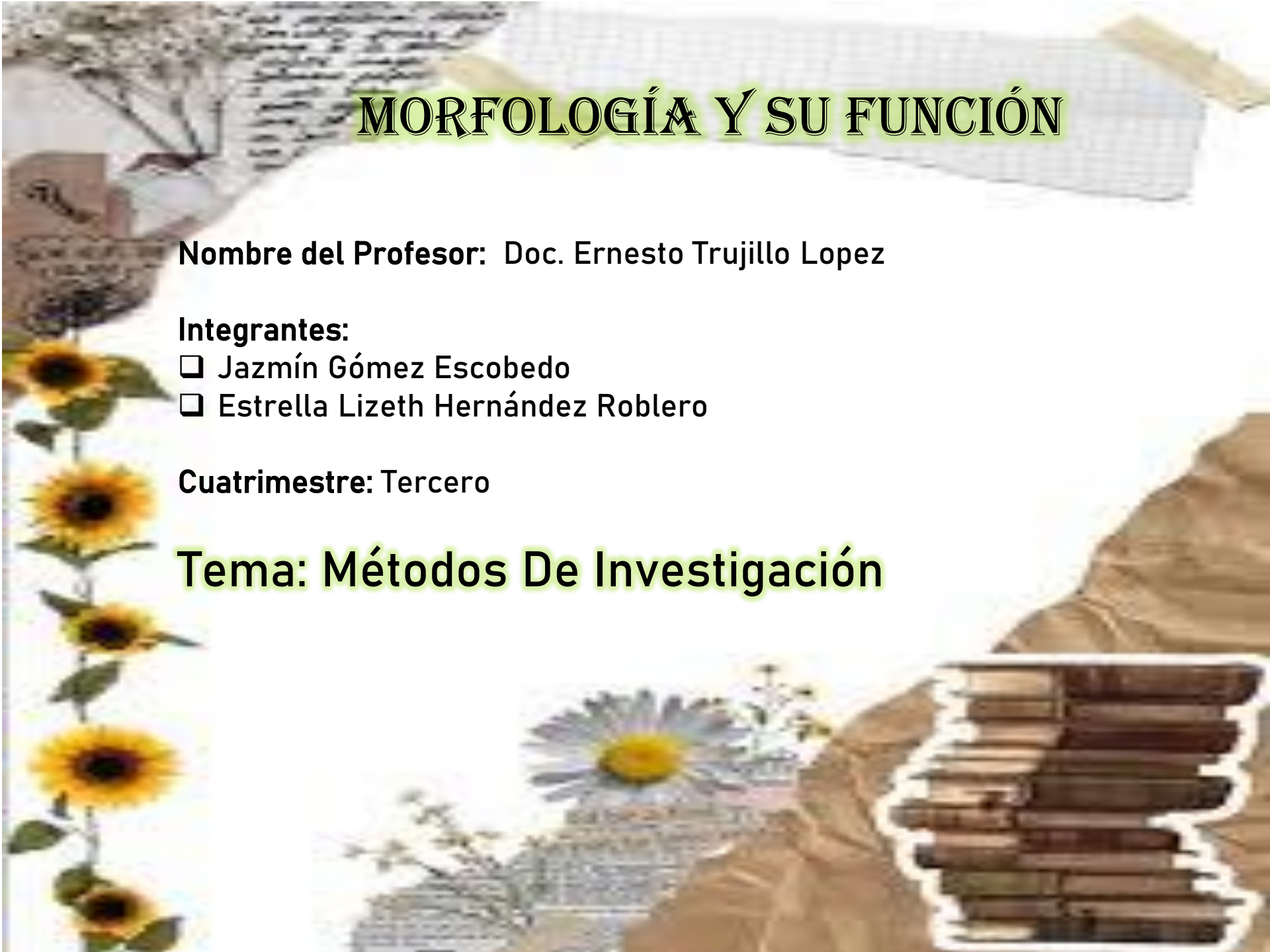**Nombre del Profesor:** Doc. Ernesto Trujillo Lopez

**Integrantes:**

- Jazmín Gómez Escobedo
- Estrella Lizeth Hernández Roblero

**Cuatrimestre:** Tercero

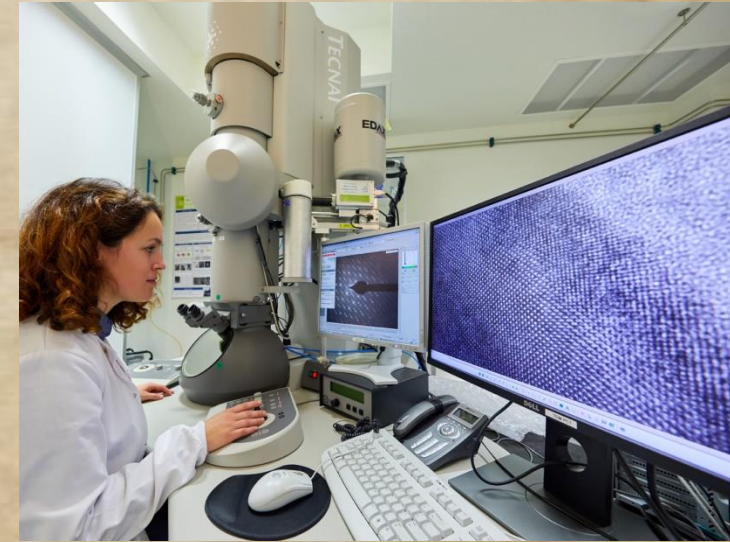
**Tema:** Métodos De Investigación



# Métodos de investigación morfológica

La investigación macroscópica de las estructuras tradicionalmente se ha realizado mediante la disección en el cadáver, es decir, por cortes sobre este. También se han empleado los métodos de inyección de los sistemas tubulares .

En las investigaciones microscópicas se emplean diversos tipos de microscopios con sus correspondientes técnicas; y en el estudio del desarrollo se practican con bastante frecuencia los experimentos, con la utilización principalmente de los animales.



<http://ual.dyndns.org/Biblioteca/Morfologia%20Humana/Pdf/Unidad%2001.pdf>

# Métodos de investigación clínica

Es la aplicación del método científico al estudio del proceso salud-enfermedad en el individuo, con vistas a conocer, valorar y transformar dicho proceso en el individuo o sujeto, de manera que implica a todos los pacientes e incluye a todas las especialidades.

## Objetivo

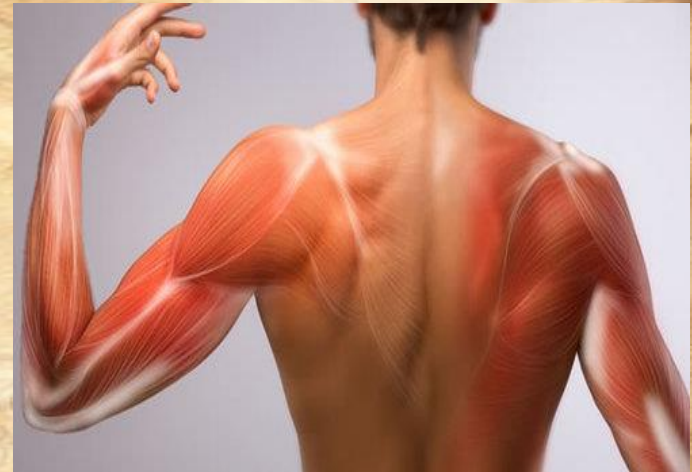El objeto más importante en la investigación morfológica es el hombre vivo y el método de investigación clínica que se utiliza con este objetivo es el examen físico del individuo.



<https://revinfcientifica.sld.cu/index.php/ri/article/view/999/1972#:~:text=El%20m%C3%A9todo%20cl%C3%ADnico%20es%20la,incluye%20a%20todas%20las%20especialidades>.

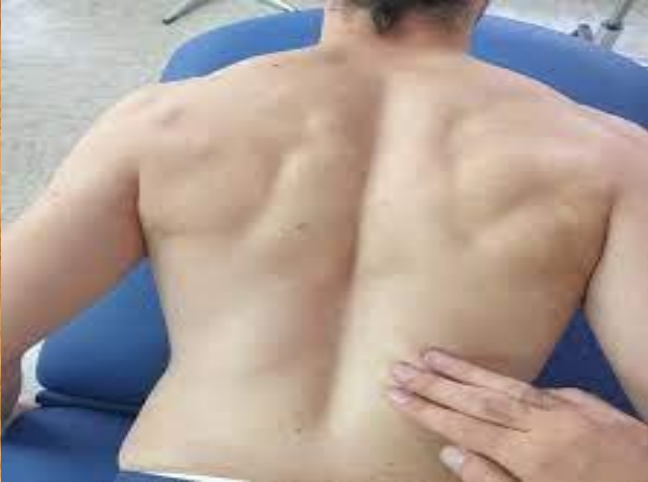# *La anatomía de la superficie*

La anatomía de superficie (también llamada anatomía superficial o anatomía visual) es el estudio de las relaciones que se dan entre las estructuras externas del cuerpo y las partes internas y órganos del cuerpo.



La anatomía de superficie se va a dedicar a analizar la superficie del cuerpo, relacionando los accidentes anatómicos que pueda haber en ella con los órganos y las partes corporales internas.

## *Importancia de la anatomía de la superficie*



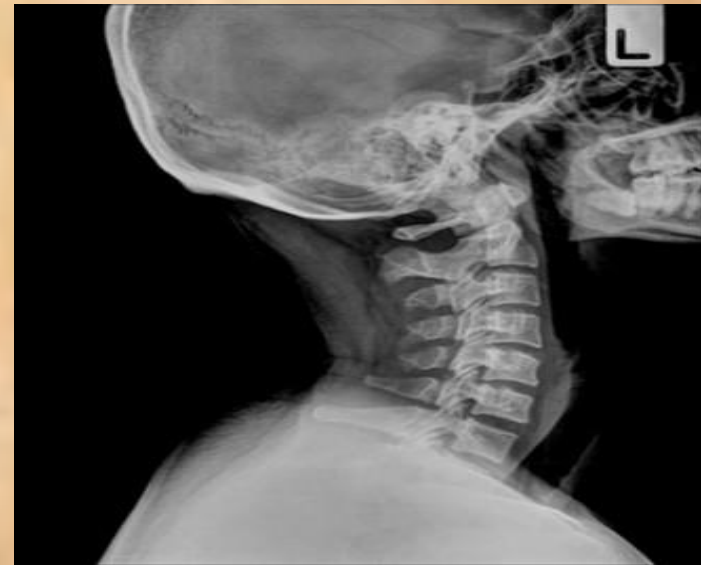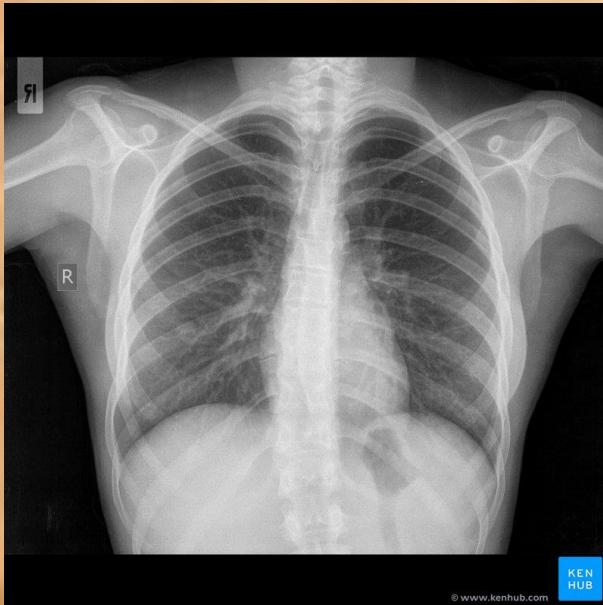
Es de gran importancia en la práctica clínica. Permite a los profesionales de la salud evaluar y diagnosticar afecciones mediante la palpación, percusión y auscultación de la superficie del cuerpo.

El conocimiento de los detalles anatómicos que sirven de referencia en la superficie externa del cuerpo humano facilita al especialista la realización del examen físico del individuo, objeto de la investigación clínica y la aplicación de los métodos diagnósticos y terapéuticos que sean necesarios, y resultan de gran utilidad en la ubicación exacta de los puntos de acupuntura.

# Anatomía radiológica

## ¿Que es?

Es el estudio de la anatomía a través de imágenes obtenidas mediante radiología. Se encarga del estudio y la descripción de los distintos sistemas, aparatos y órganos del cuerpo humano en su representación con los diferentes procedimientos empleados.



<https://www.studocu.com/latam/document/universidad-central-de-venezuela/antropologia/anatomia-de-superficie/3070138>

# *Importancia...!!*

- ❑ Permite localizar, detectar la forma y la extensión de las lesiones.
- ❑ Proporciona detalles acerca de la estructura interna de tumores y las alteraciones que causa en el tejido periosteal lesionar.
- ❑ Aporta información sobre las modalidades de crecimiento.
- ❑ Ayuda a deducir el carácter macroscópico de las lesiones y detectar lesiones metastásicas viscerales o esqueléticas.

## *Tipos de radiografías*

- Radiografía simple.
- Radiografía contrastada.
- Los rayos X





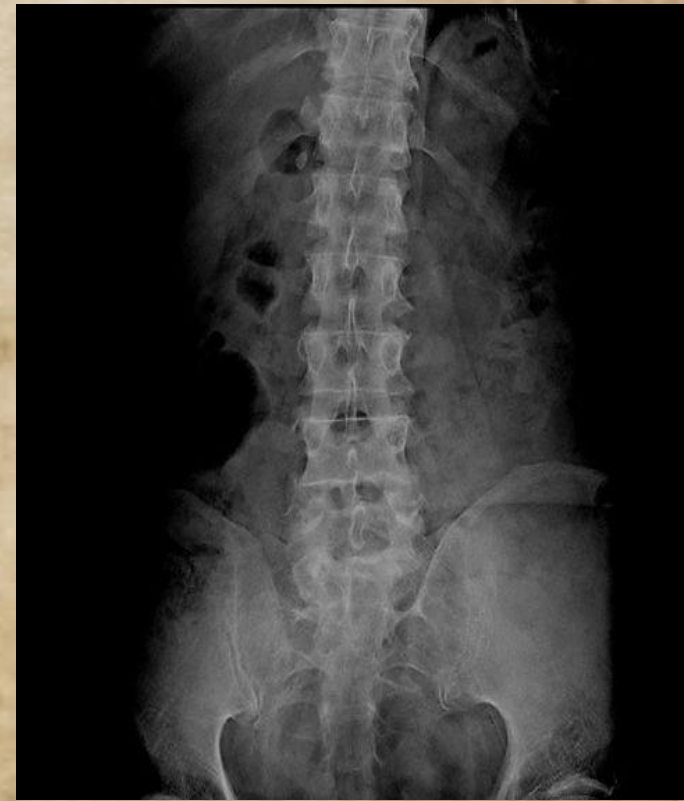# Orientaciones para el examen radiográfico

Para realizar una radiografía hay que tener en cuenta 3 aspectos:

1. La región que se explora.
2. La posición radiológica.
3. La dirección de proyección del rayo central

## Ejemplo:

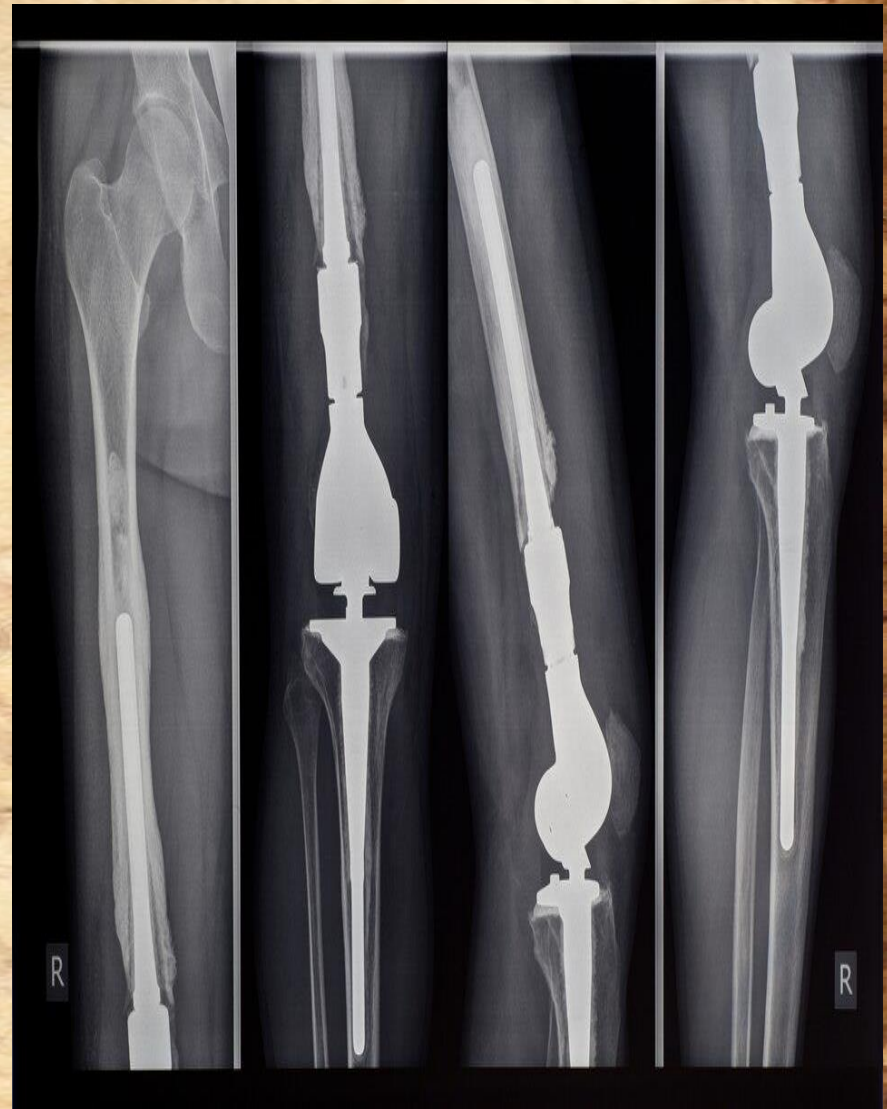Un ejemplo de examen radiológico es la radiografía de columna lumbar. En este caso, la región que se explora es la región lumbar de la columna vertebral. La posición radiológica comúnmente utilizada es la proyección anteroposterior (AP) o lateral, donde el paciente se coloca acostado sobre una mesa radiográfica. La dirección de proyección del rayo central varía dependiendo de la posición, pero generalmente se dirige de atrás hacia adelante en la proyección y lateralmente en la proyección lateral, permitiendo obtener imágenes detalladas de las vértebras lumbares y las estructuras circundantes.



<https://medlineplus.gov/spanish/ency/article/003807.htm>

<http://ual.dyndns.org/Biblioteca/Morfologia%20Humana/Pdf/Unidad%2001.pdf>

Otro ejemplo de examen radiológico es la radiografía de la rodilla. En este caso, la región que se explora es la articulación de la rodilla. La posición radiológica comúnmente utilizada es la proyección anteroposterior y lateral, donde el paciente se coloca de pie o acostado sobre una mesa radiográfica, respectivamente. La dirección de proyección del rayo central varía dependiendo de la posición, pero generalmente se dirige de atrás hacia adelante en la proyección AP y lateralmente en la proyección lateral, permitiendo obtener imágenes detalladas de la articulación de la rodilla y las estructuras circundantes.



# *Métodos de investigación microscópica*

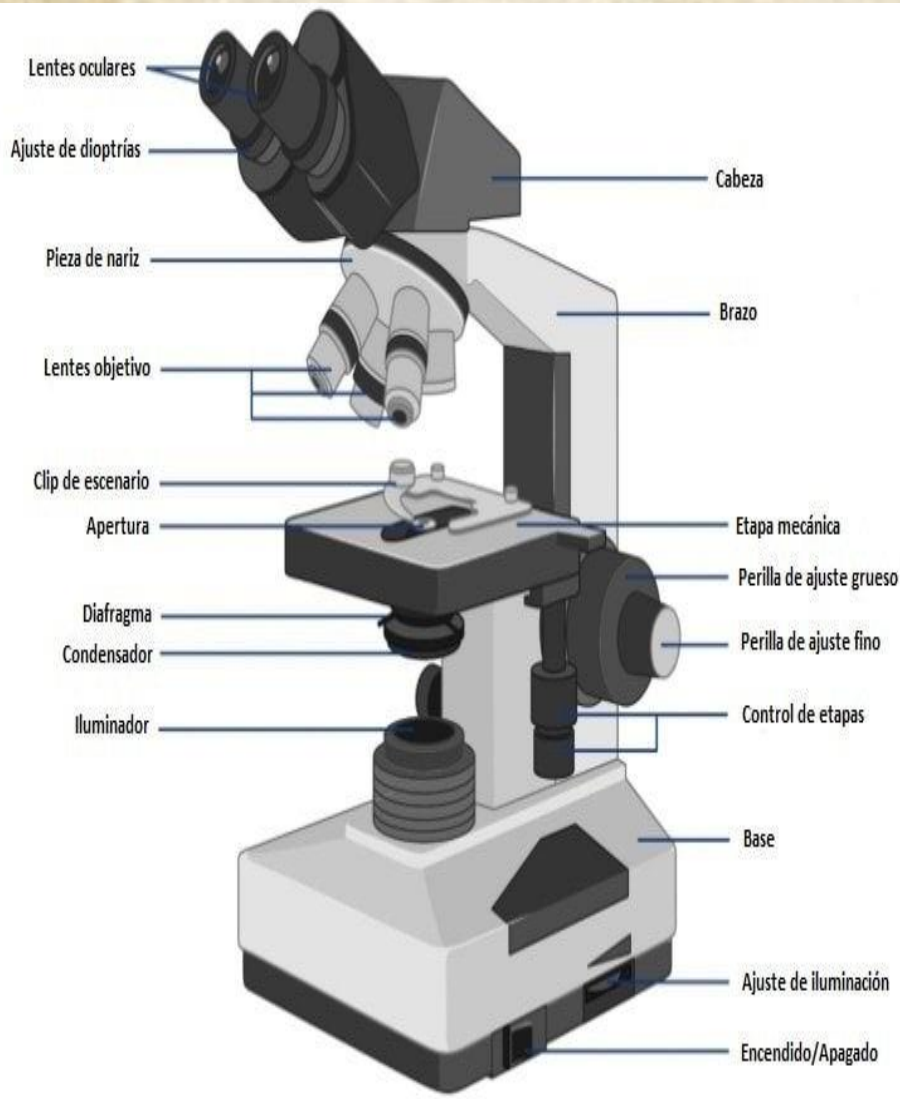
Conjunto de procedimientos de investigación que utilizan un microscopio para obtener imágenes de determinadas estructuras, las cuales, por ser demasiado pequeñas, resultan inapreciables a simple vista para el ojo humano.

En la actualidad existen diversos tipos de microscopios compuestos que se pueden clasificar de acuerdo con la fuente de iluminación que emplean y estos a su vez pueden presentar modificaciones que les proporcionan cualidades específicas.

## *Tipos de microscopio*

- Microscopio compuesto
- Microscopio estéreo
- Microscopio confocal
- Microscopio electrónico de barrido (SEM)
- Microscopio electrónico de transmisión (TEM)

# Partes de un microscopio óptico



Las partes ópticas del microscopio se utilizan para ver, ampliar y producir una imagen de una muestra colocada en un portaobjetos. Estas partes incluyen:

**Ocular:** esta es la parte que se usa para mirar a través del microscopio. Se encuentra en la parte superior del microscopio.

**Tubo del ocular:** es el soporte del ocular. Lleva el ocular justo encima de la lente del objetivo. En algunos microscopios, como en los binoculares, el tubo del ocular es flexible y se puede girar para una visualización máxima, para la variación de la distancia.

**Lentes objetivas:** estas son las principales lentes utilizadas para la visualización de muestras. Tienen un poder de aumento de 40X-100X. Hay alrededor de 1 a 4 lentes de objetivo colocadas en un microscopio, en el sentido de que algunas están orientadas raramente y otras miran hacia adelante.

**Pieza de la nariz:** también conocida como torreta giratoria. Sostiene las lentes del objetivo. Es móvil, por lo tanto, puede girar las lentes del objetivo según el poder de aumento de la lente.

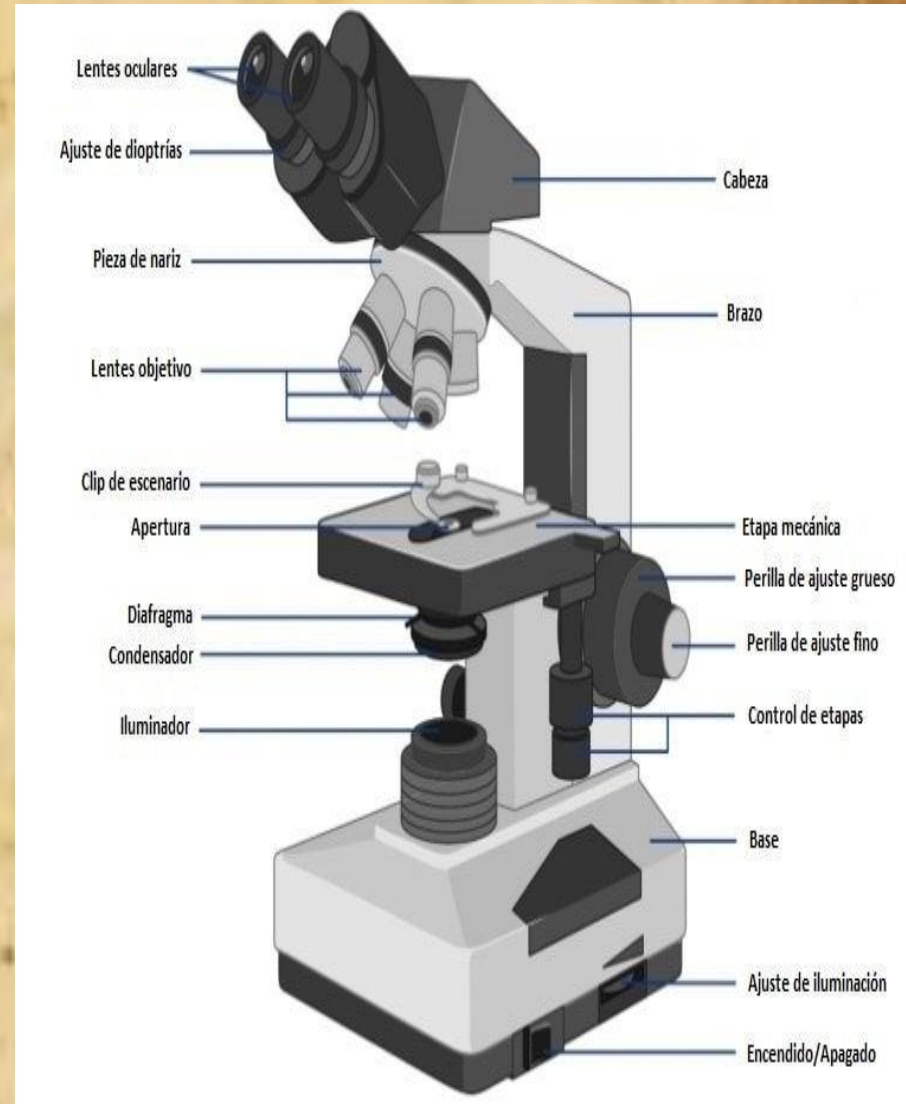
**Las perillas de ajuste:** son perillas que se utilizan para enfocar el microscopio. Hay dos tipos de perillas de ajuste, es decir, perillas de ajuste fino y perillas de ajuste grueso.

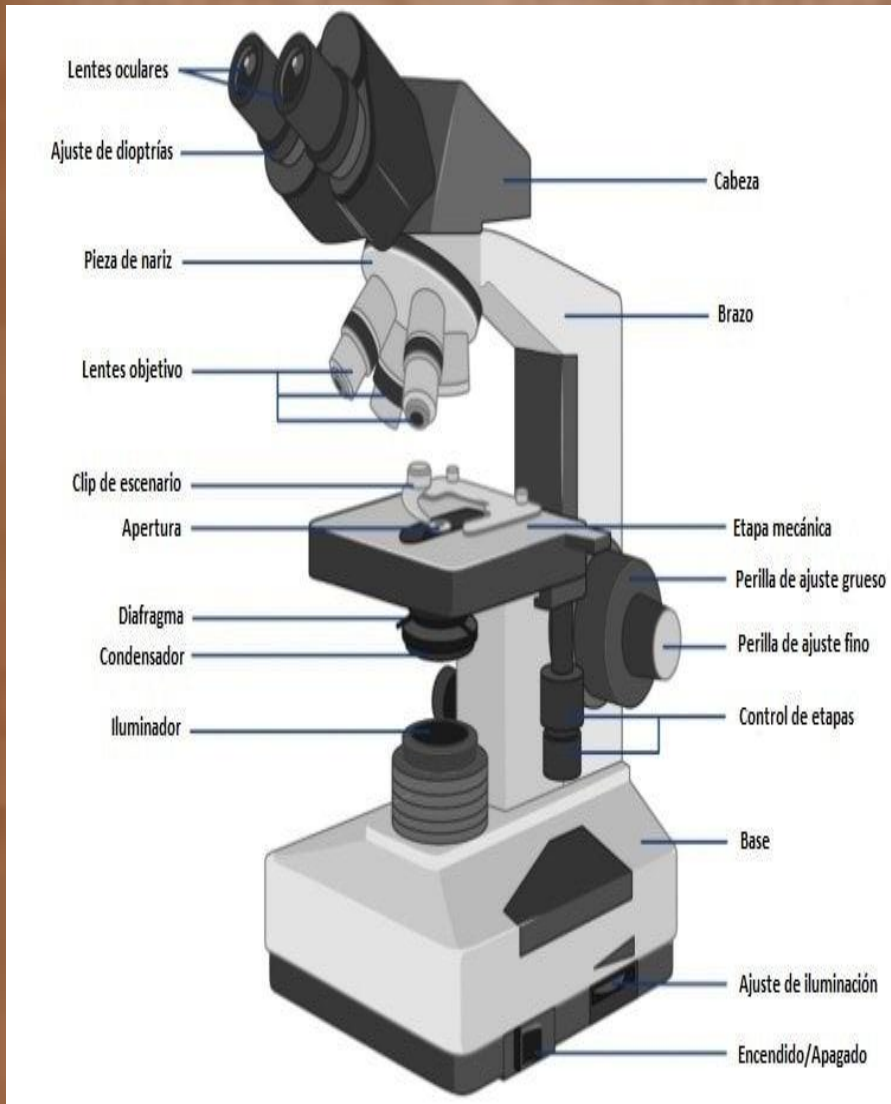
**Escenario:** esta es la sección en la que se coloca el espécimen para su visualización. Tienen clips de escenario que sujetan los portaobjetos de muestras en su lugar. El escenario más común es el escenario mecánico, que permite el control de las diapositivas moviéndolas usando las perillas mecánicas en el escenario en lugar de moverlas manualmente.

**Apertura:** este es un orificio en la platina del microscopio, a través del cual la luz transmitida desde la fuente llega a la platina.

**Iluminador microscópico:** esta es la fuente de luz del microscopio, ubicada en la base. Se utiliza en lugar de un espejo. Capta la luz de una fuente externa de bajo voltaje de unos 100V.

**Condensador:** son lentes que se utilizan para recolectar y enfocar la luz del iluminador en la muestra. Se encuentran debajo de la platina junto al diafragma del microscopio. Desempeñan un papel importante para garantizar que se produzcan imágenes claras y nítidas con un gran aumento de 400X y superior.





**Diafragma:** se encuentra sobre el reflector de la luz y debajo de la platina. Mediante esta parte es posible regular la intensidad de la luz, abriendo o cerrando el diafragma, al igual que el iris humano lo hace ante la luz proveniente del exterior.

**Perilla de enfoque del condensador:** esta es una perilla que mueve el condensador hacia arriba o hacia abajo, controlando así el enfoque de la luz en la muestra.

**Condensador Abbe:** este es un condensador especialmente diseñado para microscopios de alta calidad, lo que hace que el condensador sea móvil y permite un aumento muy alto de más de 400X.

**Tope del bastidor:** controla qué tan lejos deben ir las etapas para evitar que la lente del objetivo se acerque demasiado al portaobjetos de la muestra, lo que puede dañar la muestra. Es responsable de evitar que el portaobjetos de la muestra suba demasiado y golpee la lente del objetivo.

## *Orientaciones para el Uso del microscopio*

Al utilizar el microscopio óptico es conveniente para lograr un uso adecuado tener en cuenta las orientaciones siguientes

**Paso 1:** Mediante el revólver del microscopio, coloca el objetivo de menor aumento (normalmente 4x).

**Paso 2:** Enciende la luz del microscopio.

**Paso 3:** Coloca el portaobjetos con la muestra en el centro de la platina. Asegúrate de que la muestra se encuentra aproximadamente sobre el agujero de la platina

**Paso 4:** A continuación, sin todavía mirar por el ocular, ajusta el tornillo macrométrico para acercar la platina al objetivo. Intenta acercar la muestra al objetivo tanto como sea posible pero evitando siempre que lleguen a tocarse ya que esto podría dañar la muestra y el objetivo.

**Paso 5:** Mirando por el ocular, ajusta ahora el **condensador** y el **diafragma** para maximizar la cantidad de luz que llega a la muestra.

## *Orientaciones para el Uso del microscopio*

Paso 6: A continuación ajusta nuevamente el tornillo macrométrico para aumentar la distancia entre muestra y objetivo mientras miras por el ocular.

Paso 7: Ajusta el tornillo micrométrico para mejorar el enfoque de la imagen y obtener una observación nítida de la muestra.

Paso 8: Una vez puedas ver una imagen enfocada de la muestra a través del ocular, mueve con cuidado el portaobjetos para que los detalles de la muestra que te interesan entren en tu campo de visión.

Paso 9: Para mejorar la calidad de la imagen puedes ajustar de nuevo el condensador o el diafragma para regular la cantidad de luz que ilumina la muestra.

Paso 10: A partir de este punto, si quieres observar la muestra con un mayor aumento puedes seleccionar el siguiente objetivo (10x) mediante el revólver. Es posible que sea necesario un pequeño ajuste del tornillo micrométrico para mantener el enfoque.

Paso 11: Cuando finalices la observación apaga la luz y ajusta el tornillo macrométrico para maximizar la distancia entre la muestra y el objetivo. A continuación retira la muestra y deja seleccionado el objetivo de mínimo aumento. Si has terminado de utilizar el microscopio puedes taparlo con una funda para evitar la acumulación de polvo.

<https://www.mundomicroscopio.com/como-usar-el-microscopio/>



# Técnicas de preparaciones histológicas

Técnicas de preparaciones histológicas

## ¿Que es ?

Es la serie de pasos ordenados que permiten preparar al tejido para su observación a través del microscopio. El tejido se prepara para su observación de acuerdo con el tipo de microscopio que será utilizado.

## Pasos de la técnica histológica

A continuación se describen los pasos y objetivos principales de la técnica histológica ordinaria o de inclusión en parafina.

### Obtención

Estrictamente, este paso no está considerado dentro de la técnica histológica; sin embargo, cualquier muestra a procesar primero debe obtenerse.

- ❖ Biopsia. La muestra se obtiene de un individuo vivo.
- ❖ Necropsia. La muestra se obtiene de un cadáver.
- ❖ Biopsia incisional. Se obtiene una sección de la lesión.
- ❖ Biopsia excisional. Es extraída la lesión completa.

Tipos de biopsias. De acuerdo con el tipo de tejido que sea necesario obtener, es el tipo de biopsia adecuado.

# Técnicas de preparaciones histológicas

Técnicas de preparaciones histológicas

## 1.- OBTENCIÓN DE MUESTRA

- Biopsia
- Necropsia
- Frotis de células superficiales
- Frotis de células sanguíneas
- Aplastados celulares

