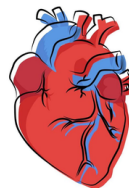


TAQUICARDIAS SUPRAVENTRICULARES

- **Evaluación inicial:** Importancia de evaluar el compromiso vital y la presencia de síncope o inestabilidad hemodinámica.
- **Manejo agudo en urgencias:**
 - Obtención de un ECG para diagnóstico.
 - Cardioversión eléctrica en caso de necesidad.
 - Conversión a ritmo sinusal si es posible.
- **Ejemplos:**
 - Síndrome de Wolff-Parkinson-White (WPW).
 - TPSV recíprocante de la unión.
 - Taquicardia auricular multifocal.

ARRITMIAS CARDIACAS

- **Definición:** Trastornos del ritmo cardíaco que afectan la frecuencia o el ritmo normal del corazón.
- **Clasificación:** Divididas en taquicardias supraventriculares y ventriculares según su origen.



ALTERACIONES DEL RITMO CARDIACO

COMPLICACIONES Y MANEJO

- **Enfermedad del nódulo sinusal:** Rara en niños, secuela de cirugía cardíaca.
- **Bloqueos auriculoventriculares:**
 1. Clasificación en primer, segundo (Mobitz I y II) y tercer grado.
 2. Indicaciones de marcapaso en casos específicos.

DIAGNOSTICO Y TRATAMIENTO

- **Manifestaciones clínicas:** Palpitaciones, mareos, precordialgia, síncope.
- **Diagnóstico por ECG:** Importancia en el diagnóstico de arritmias.
- **Tratamiento transitorio:** Uso de atropina, Isuprel® (isoproterenol) en casos específicos.
- **Indicaciones de marcapaso definitivo:** En situaciones de síncope, insuficiencia cardíaca, bloqueo AV post-cirugía.