



Mi Universidad

Ensayo

Nombre del Alumno: Mario Alberto Velasco Vazquez

Nombre del tema: resúmenes

Parcial: I

Nombre de la Materia: Practicas profesionales

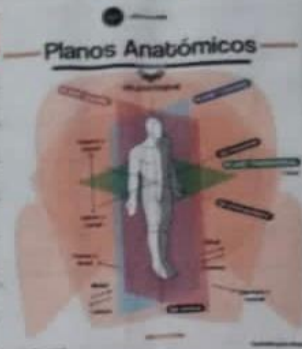Nombre del profesor: María del Carmen López Silva

Nombre de la Licenciatura: Enfermería

Cuatrimestre:6

PLANOS ANATOMICOS

Un plano es una línea imaginaria que tomamos como referencia para dividir el cuerpo en secciones y así comprender mejor su estructura. Por otro lado, un eje es una línea recta a través de la cual gira una articulación.



"PLANO SAGITAL" o Medial.

Sagittal



Es un corte anatómico e imaginario que se utiliza para dividir el cuerpo en dos mitades es decir derecha e izquierda, para lo general sirve cuando estamos realizando un análisis de la postura corporal.

¿Qué movimientos se realiza con el plano sagital?

Debido a que es el único que se divide con el eje transversal, al observar el cuerpo desde el lado derecho e izquierdo podemos visualizar adecuadamente el movimiento de flexión y el movimiento de extensión de la cadera, codo, hombro, columna, cadera, rodilla u nia.

→ Eje transversal
(Horizontal, medio-lateral)

Scri


PLANO AXIAL O TRANSVERSAL ^{Partición} ^{Eje Vertical (longitudinal axial)}

Transverse

Es la manera de dividir al cuerpo humano de manera anatómica e imaginaria. Entonces, con un plano que presenta relación estricta con el eje longitudinal y que divide al cuerpo en superior e inferior.

¿Que movimientos se dan en el plano transversal?

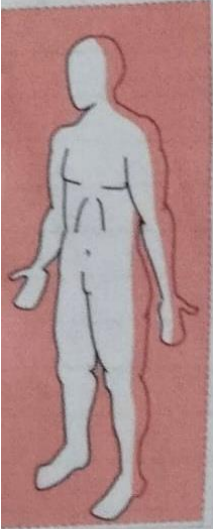
El plano axial unido con el eje vertical o longitudinal permite que se puedan dar los movimientos de rotación medial y rotación lateral, es decir los que se eligen en dirección hacia craneal o caudal.



PLANO FRONTAL O CORONAL

Frontal

Es una designación que utiliza en anatomía para describir a ciertos órganos o estructuras de acuerdo a su localización en el cuerpo. Por lo que, este realiza un corte imaginario que pasa por toda la cintura coronal para fragmentar al cuerpo en anterior y posterior, y así poder lograr un mejor comprensión cuando se describen.



Scribe

Abstracción y deducción. Apertura completa o
eleva brazos y brazos. Eje - Anteroposterior.
sagital - ventrodorsal.

CAVIDADES ANATÓMICAS

CAJA TORÁCICA

Manubrio del esternón

columna vertebral o raquis

clavicula

cavidad glenoides

costilla

costillas

lugar del costillar

apófisis xifoides

cartilago costal

riñon

estómago

Manubrio

clavicula

costilla

lugar del costillar

apófisis xifoides

cartilago costal

riñon

estómago

duodeno (al principal)

Cabeza

Torax

Tipos de Dolor Abdominal

Derecha	de Arriba a Abajo	Izquierda
<ul style="list-style-type: none"> Calculo biliar Úlcera gástrica Úlcera duodenal Pancreatitis Cañal de la vesícula Infarto Infestación urinaria Estreñimiento Hernia umbilical Apandicitis Intestino delgado Hernia umbilical 	<ul style="list-style-type: none"> Úlcera gástrica Úlcera duodenal Indigestión Pancreatitis Hernia epigástrica Pancreatitis Cañal de la vesícula Infestación urinaria Estreñimiento Intestino delgado Hernia umbilical 	<ul style="list-style-type: none"> Úlcera duodenal Úlcera gástrica Cañal de la vesícula Pancreatitis Cañal de la vesícula Infestación urinaria Estreñimiento Intestino delgado Hernia umbilical Cañal de la vesícula Infestación urinaria Estreñimiento Intestino delgado Hernia umbilical

HUESO COXAL

Ilion

Pubis

Isquion

CÓCCIX

Abdomen

Bibliografía

<https://plataformaeducativauds.com.mx/assets/docs/libro/LEN/3ecabb4b8d938309ac53b06f47d64c65-LC-LEN901%20PRACTICAS%20PROFESIONALES.pdf>

