



Nombre de los alumnos: EDSON DANIEL DE LEON DOMINGUEZ.

Nombre del tema: PRACTICAS PROFECIONALES.

Parcial: I

Nombre de la Materia PRACTICAS PROFECIONALES.

Nombre del profesor: María del Carmen López Silva.

Nombre de la Licenciatura: Enfermería

Cuatrimestre: 9 Grupo: B

UNIDAD 1

PRACTICAS PROFESIONALES

1.1.1 EL PLANO SAGITAL TRANSVERSAL FRONTAL.

El plano sagital divide el cuerpo en una sección izquierda y otra derecha, el plano frontal divide el cuerpo en una sección delantera y otra trasera el plano transversal u horizontal divide el cuerpo en una mitad superior y otra inferior.

PLANO FRONTAL:

Divide a nuestro cuerpo en la parte de la mitad antero posterior, podemos encontrar los movimientos desde una perspectiva de cara o de espaldas.

PLANO TRANSVERSAL: Divide a nuestro cuerpo en la parte de mitad, superior e inferior se pueden realizar movimientos desde una perspectiva de arriba o abajo.

LOS CUATRO PLANOS ANATOMICOS:

ANTEIOR: Al frente de o frente a.

POSTERIOR: Atrás de o atrás.

VENTRAL: Hacia la parte de atrás del cuerpo.

DORSAL: Lejos o mas lejos que otra del tronco o del punto de origen de esta.

PROXIMAL: Mas cerca del tronco o hacia el tronco, o al punto de origen de esta.

MEDIO O MEDIANO: Línea media del cuerpo.

MEDIAL: Hacia la línea media.

LATERAL: Lejos o alejado de la línea media.

SUPERIOR: Hacia la parte mas alta de la cabeza.

INFERIOR: Hacia los pies.

EXTERNO: Hacia la superficie, superficial.

INTERNO: Lejos o alejado de la superficie profundo.

FRONTAL: Hacia la porción anterior del cerebro.

OCCIPITAL: Hacia la porción posterior del cerebro.

PLANO CORONAL: Plano vertical que divide al cuerpo en anterior y posterior.

Scribe

1.1.2

PLANO SAGITAL: Plano vertical que divide el cuerpo en izquierda y derecha.

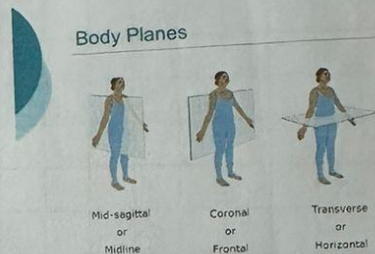
Plano transverso: Plano horizontal, que divide al cuerpo en superior e inferior.

El plano sagital divide al cuerpo en una sección de izquierda y otra derecha.

El plano frontal divide el cuerpo en una sección delantera y otra trasera.

El plano transversal u horizontal divide el cuerpo en una mitad superior y otra inferior.

Cuando se produce un movimiento osteocinematico en un plano determinado los huesos giran alrededor de un eje, cuando un movimiento se produce en el plano sagital estamos viendo una rotación alrededor o perpendicular al transversal también llamado eje frontal.



Cuando vemos un movimiento en el plano frontal estamos describiendo una rotación alrededor del eje sagital. (PUEDES RECORDAR EL EJE SAGITAL DEL SIGNO ZODIACO SAGITARIO, QUE LANZA UNA FLECHA A TU CORAZON).

Por último, cuando vemos un movimiento en el plano transversal estamos describiendo un movimiento alrededor del eje longitudinal, durante la observación de un determinado movimiento en un determinado plano debes de adoptar la siguiente posición: Perpendicular al plano respectivo, en la prolongación del eje alrededor del cual se produce el movimiento.

Los únicos movimientos reales que pueden darse en la articulación de la rodilla son la flexión y la extensión como hemos aprendido estos movimientos solo tienen lugar en el plano sagital alrededor del eje transversal descuidaremos la cantidad mínima de rotación interna y externa en plano transversal, así como la abducción y aducción en el plano frontal.

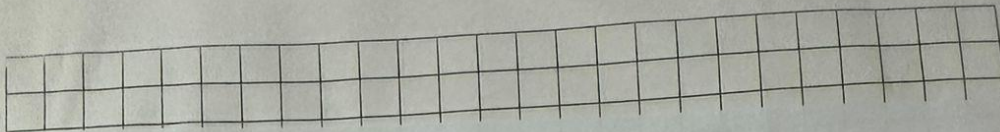
TERMINOS:

CAUDAL PROXIMAL. Mas cerca del centro (tronco del cuerpo) o del punto de unión con el cuerpo.

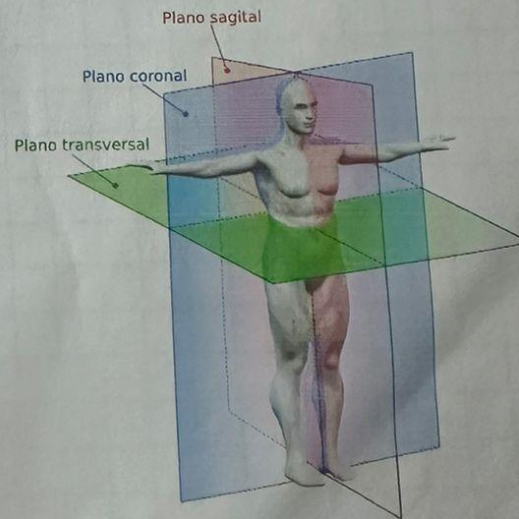
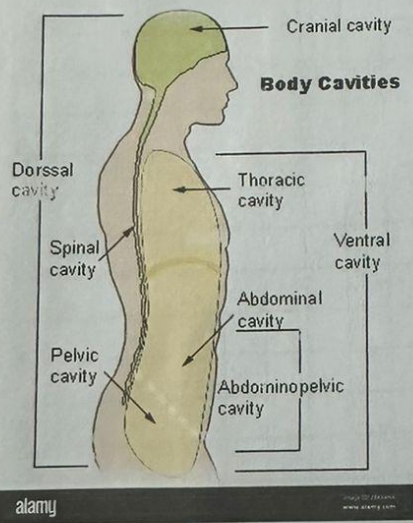
CAUDAL DISTAL: Indica hacia los pies o la región de la cola, la ley céfalo caudal dice que los niños se desarrollan desde la cabeza hasta los pies de ahí que primero sostiene la cabeza y la próximo distal dice que nos desarrollamos desde el centro de nuestro cuerpo hasta la punta de los dedos.

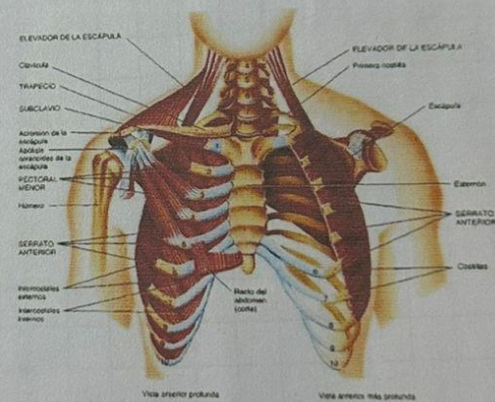
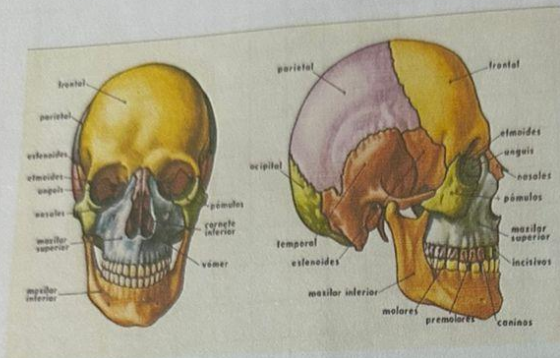
CAUDAL VENTRAL: Hace referencia de alguna estructura que se encuentre afrente.

DORSAL INTERNO: Se refiere cuando una parte del cuerpo se encuentra hacia atrás.

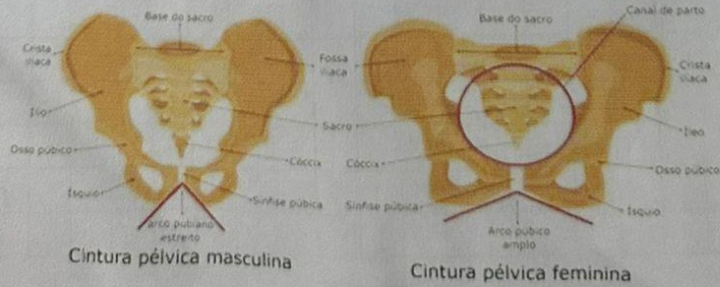


DORSAL EXTERNO: En anatomía interno es un termino direccional que se refiere al interno o cerca del centro de un órgano o cavidad. El antónimo de interno es externo que significa fuera o alejado del centro de un órgano o cavidad.





Pelve masculina e Pelve femenina



Scribe