



CUADRO SINOPTICO

Nombre del alumno: Jesus Eduardo Gordillo Martínez

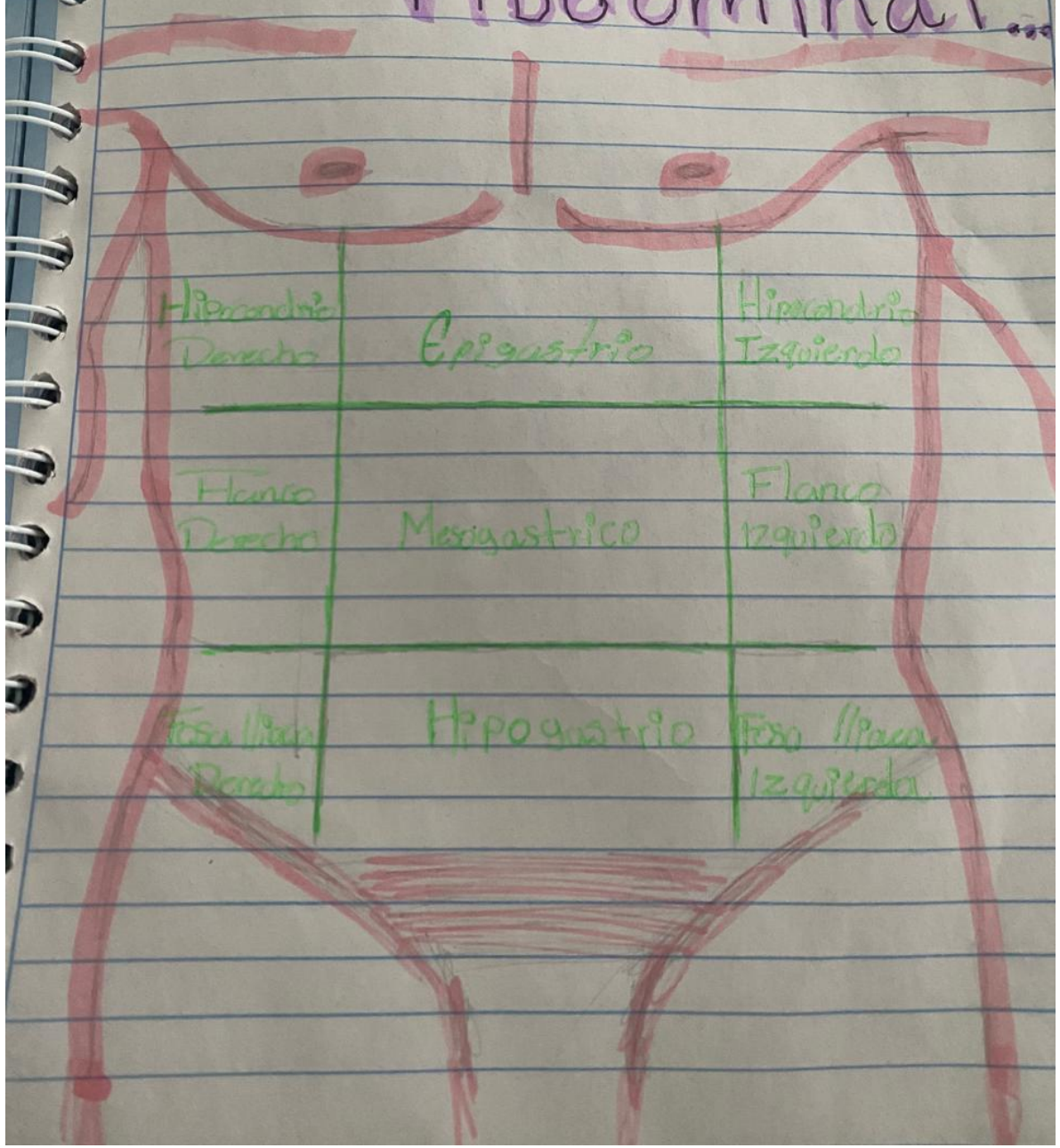
Materia: Practicas Profesionales

Docente: María Del Carmen Lopez Silva

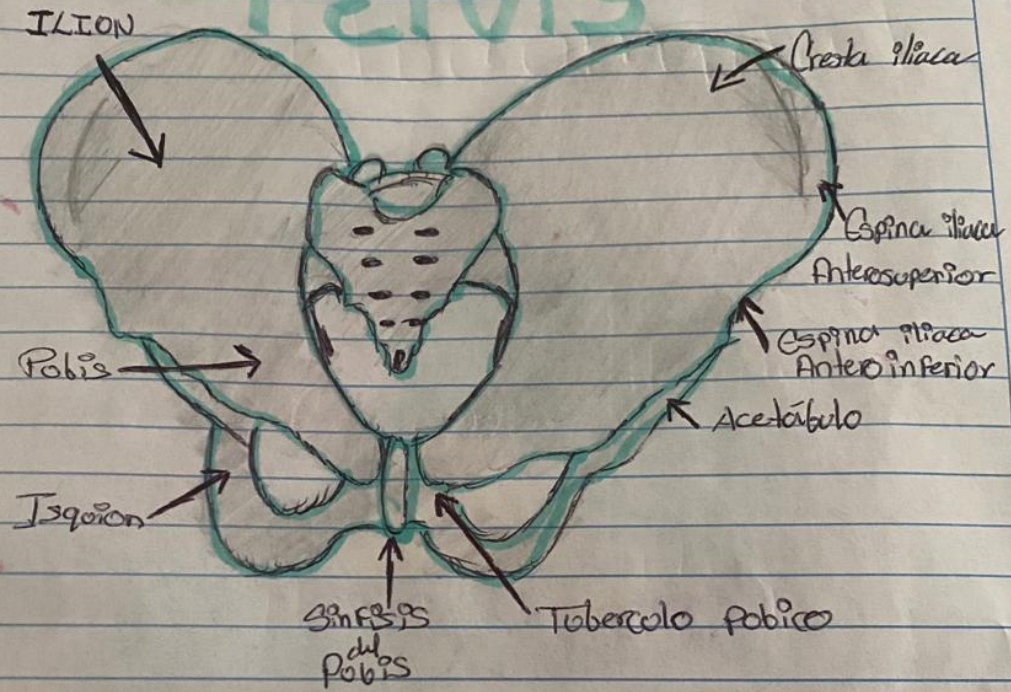
LEN

9: B

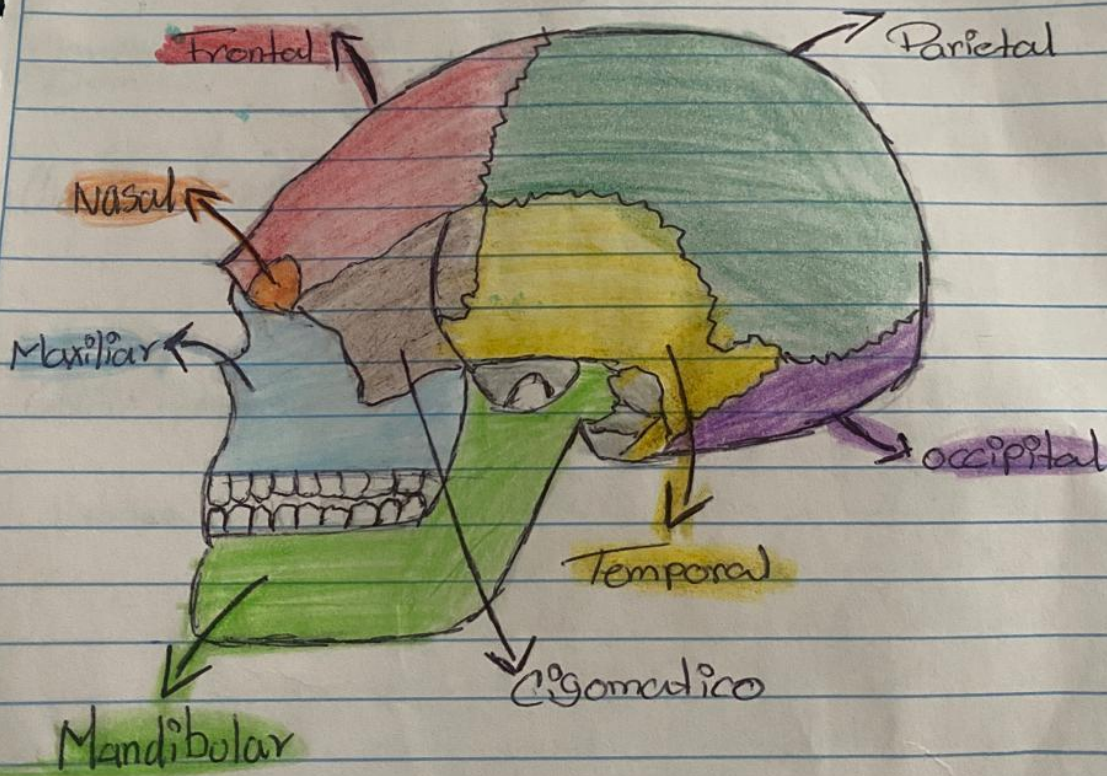
Cavidad Abdominal



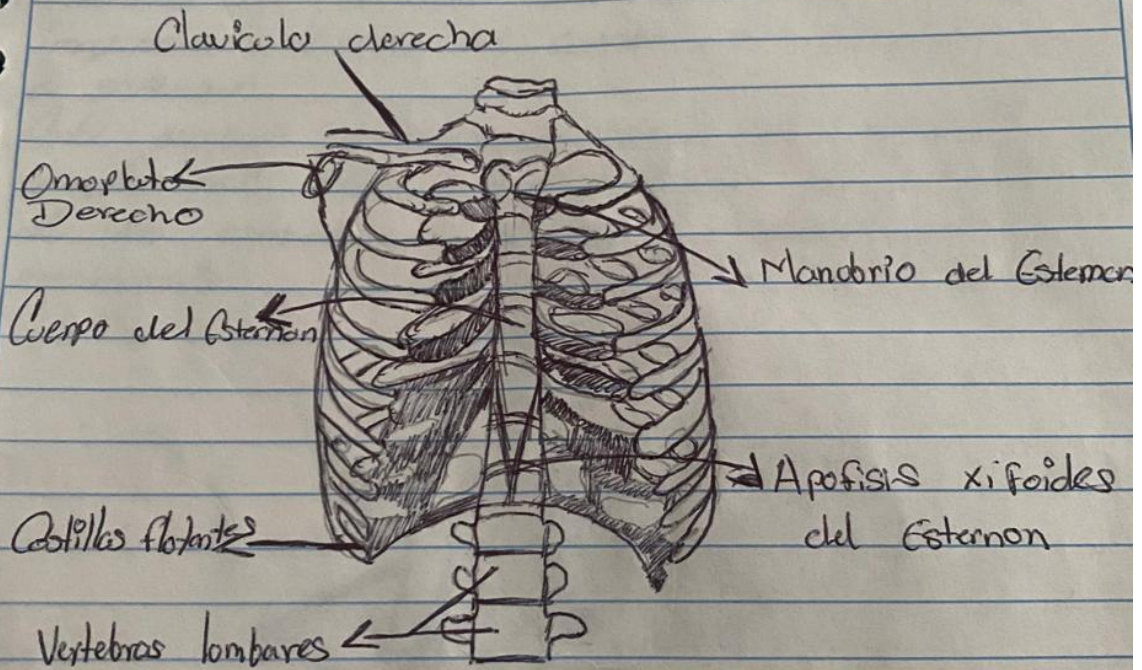
Cavidad de la Pelvis



“Cavidad Anatómica de la Cabeza”




Cavidad Anatómica del Torax...



Plano Sagital...

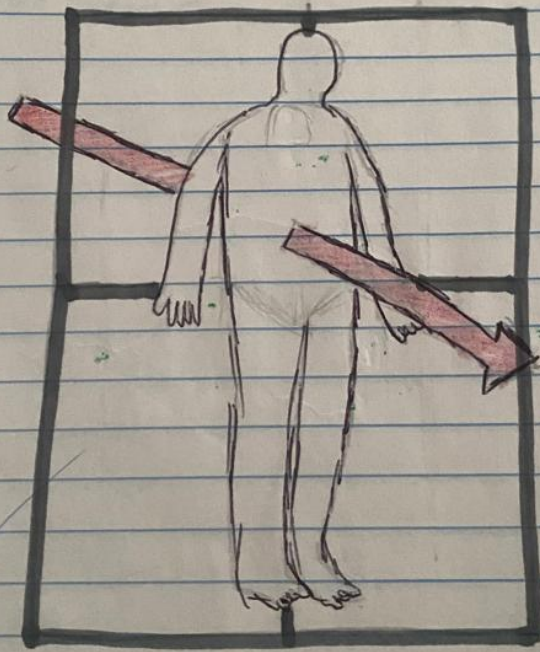
Son en anatomía aquellos planos, perpendiculares al suelo y en ángulo recto con los planos Frontales que dividen al cuerpo en mitades. Sigue la orientación de sutura sagital del cráneo va de la parte anterior a la parte posterior y es paralelo a su eje mayor.

Se utiliza para dividir el cuerpo en dos mitades es decir de derecha a izquierda por lo que nos sirve cuando estamos realizando un análisis en la postura corporal.



Plano Frontal/Transversal

En anatomía humana, los planos Frontales o planos Corónales son cualquier plano vertical que divide el cuerpo en posición anatómica en secciones ventral y dorsal, formando un ángulo correcto con los planos sagitales. Es el que divide al paciente en anterior y posterior. La representación de los cortes siempre se hacen de adentro hacia adelante.



"Plano Transversal"

VERYGREEN

Es aquel plano que es perpendicular al eje longitudinal de una estructura.

También es llamado plano axial es la manera que tenemos de dividir el cuerpo humano de manera anatómica e imaginario divide el cuerpo en superior e inferior.

Esta posición proporciona puntos de referencia anatómicas clave para describir la ubicación de las estructuras y las direcciones de movimiento.

