



Nombre de los alumnos

Marcia Guadalupe gordillo Santiago

Danna Paola López Porras

Adriana zohemy Robledo Ramírez

Ana Paola López Hernández

Cecilia Gabriela Pérez Vásquez

AUNIDAD 2

MATERIA: enfermería medico quirúrgica

DOCENTE: María Cecilia Zamorano Rodríguez

Sexto cuatrimestre grupo A

MATERI: laparotopia

# LAPE

---

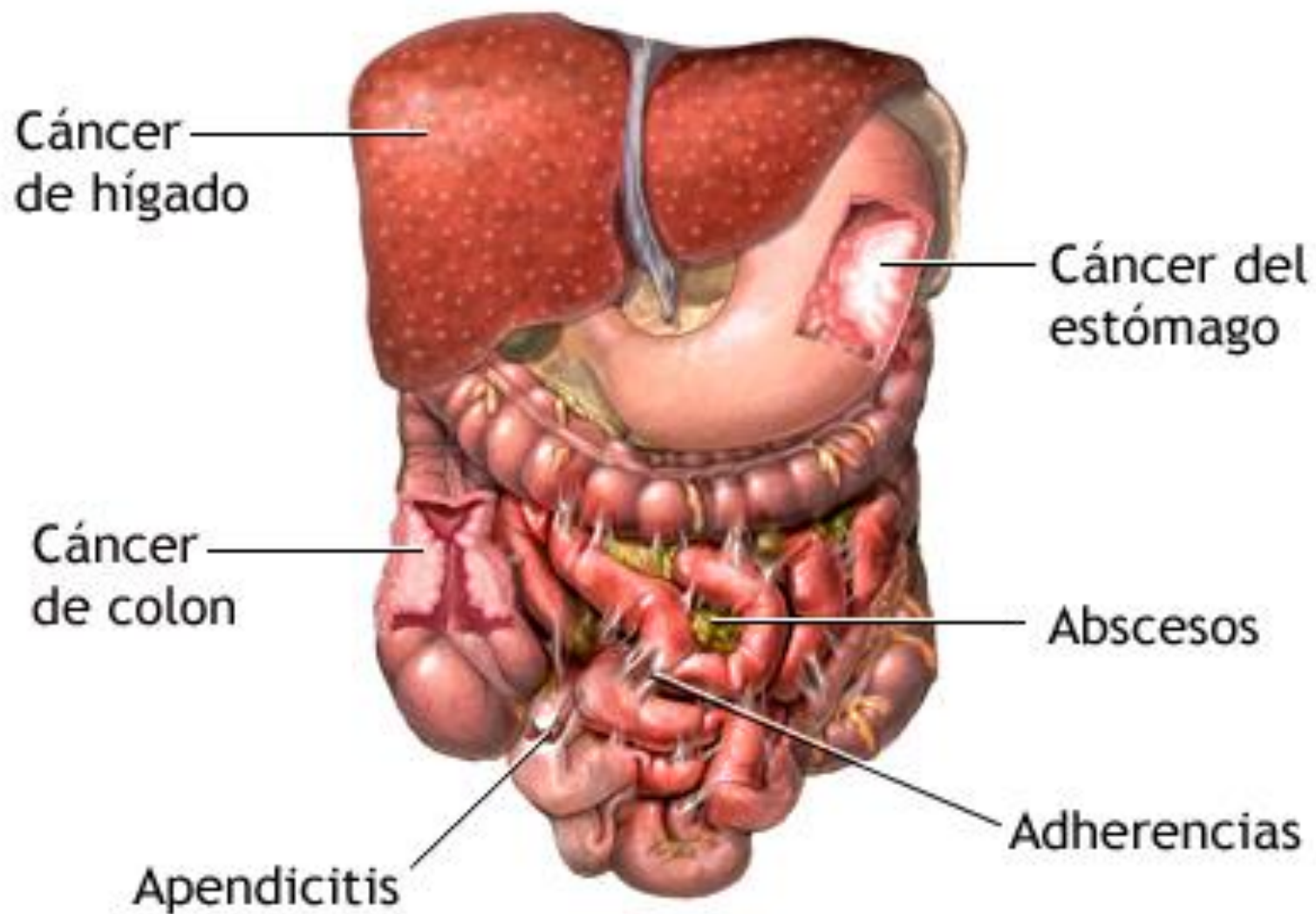
# Antecedentes históricos

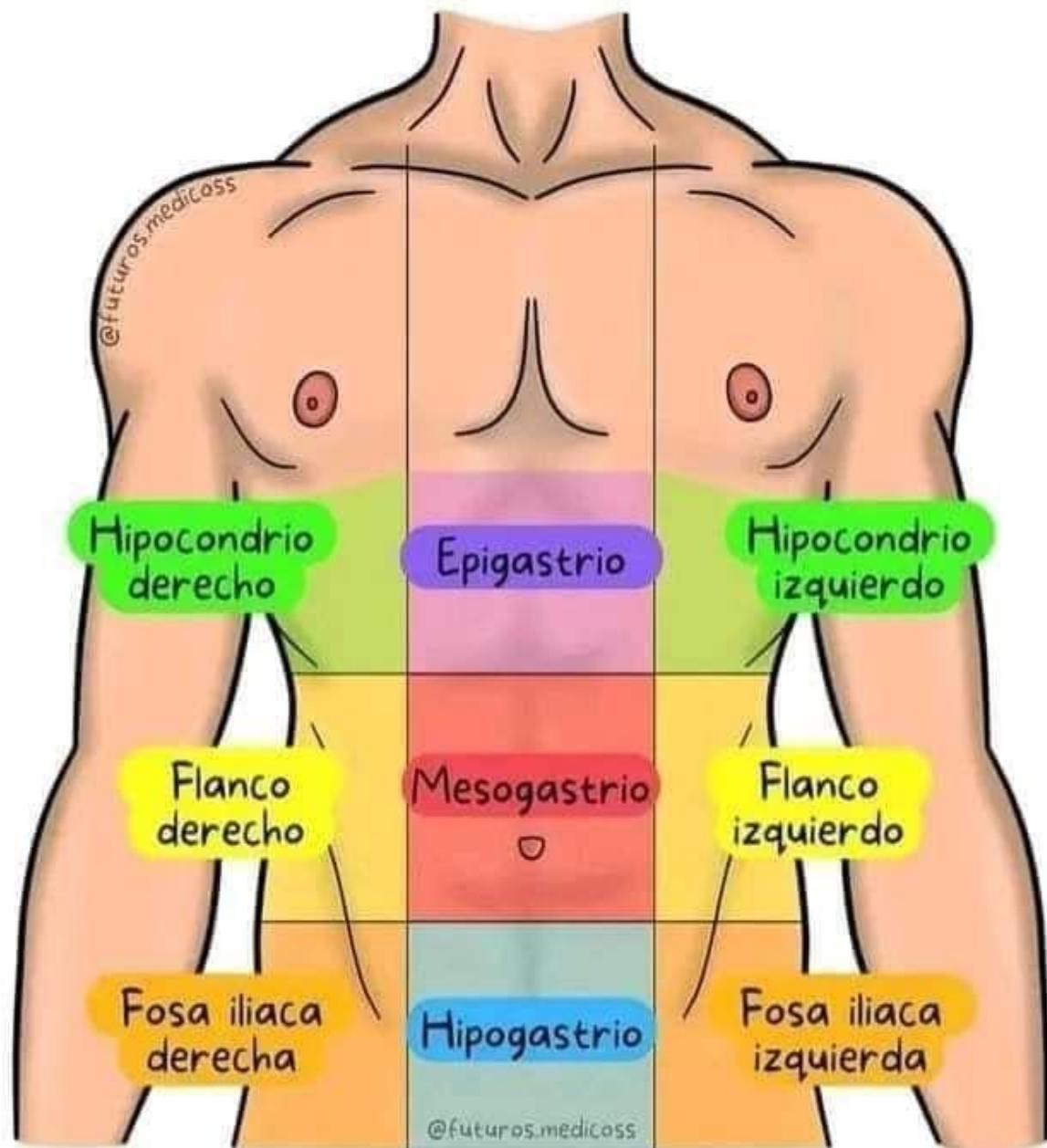
- Empleada accidentalmente a principios del siglo por errores de diagnóstico, no fue seriamente recomendada sino en 1842 y 1844.
- Walne fue el primero, según Peaslee, que la formuló netamente el año 42. Permitía la introducción sólo de uno o dos dedos; parece que se proponía únicamente reconocer si había adherencias, las cuales contraindicaban casi en absoluto la operación.
- Philips y después W. Atlee en 1844 la recomendaron con entusiasmo.
- Los cirujanos americanos la practicaron a juicio de Koeberlé con más frecuencia de lo que convenía. Hicieron notar sus ventajas al mismo tiempo que demostraron sus pocos peligros cuando se la practica con discernimiento.
- Los ingleses han empleado con más frecuencia la laparotomía exploradora. Bird, Baker-Brown, Lawson Tait, Spencer Wells, etc.

# HISTORIA

- A finales del siglo XIX el trauma abdominal (TA) se manejaba en Europa de manera conservadora. Esta conducta se apoyaba entre otras cosas en los pésimos resultados de la laparotomía durante la Guerra Bóer (1881), según informaron los cirujanos ingleses.
- Por esta razón, durante la Guerra Ruso Japonesa de 1905, los cirujanos rusos sólo cerraban la herida externa con la consecuente alta mortalidad.
- Por otra parte, los cirujanos mexicanos de finales del siglo XIX ya aceptaban ampliamente las teorías listerianas. Muchos de ellos ya cuestionaban el manejo conservador de las heridas abdominales.
- El primero en pensar en la laparotomía con reparación del intestino y lavado “a grande agua” de la cavidad abdominal fue Maximiliano Galán (1873).
- Fernando Zárraga realizó con éxito las primeras reparaciones viscerales (1892).
- Arriata en su tesis recepcional propuso experimentalmente la laparotomía en TA (1893).
- T. Núñez informó de un paciente con una herida por proyectil de arma de fuego con lesión de bazo y riñón izquierdo y describió un caso de hemorragia esplénica tardía (1898).
- Gracia García utilizó la laparotomía precoz durante la Revolución Mexicana (1911).
- La laparotomía en TA (1890 a 1914) se desarrolló en México antes que en muchas otras partes del mundo, y desde entonces se aceptó como una excelente arma diagnóstica y terapéutica.

# Anatomía



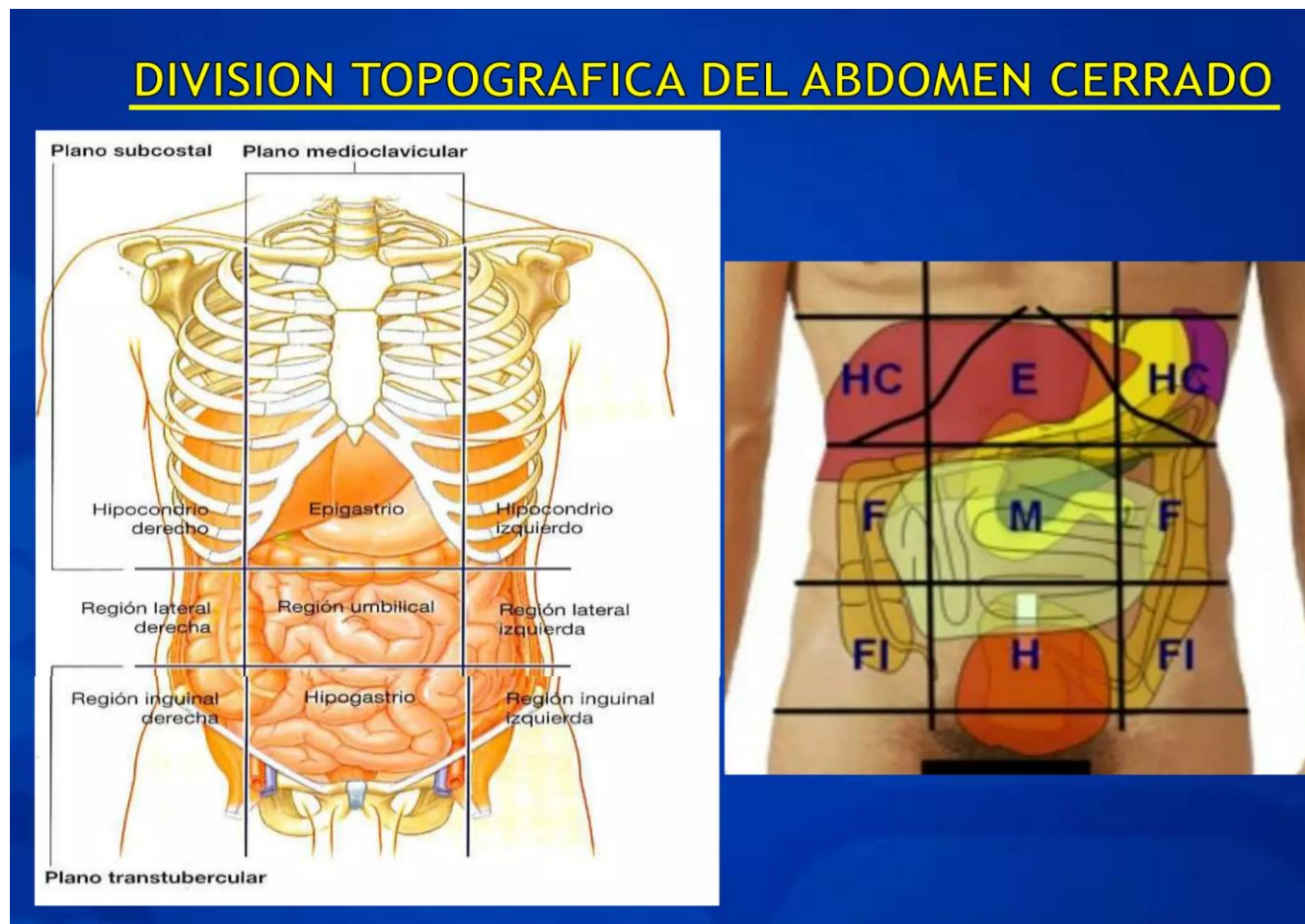


|                                                                                                   |                                                                                                                 |                                                                                                             |
|---------------------------------------------------------------------------------------------------|-----------------------------------------------------------------------------------------------------------------|-------------------------------------------------------------------------------------------------------------|
| <p>Colelitiasis<br/>           Colecistitis<br/>           Pancreatitis<br/>           Úlcera</p> | <p>Colelitiasis<br/>           Colecistitis<br/>           Pancreatitis<br/>           Hernia epigástrica</p>   | <p>Pancreatitis<br/>           Úlcera<br/>           R. E. bazo</p>                                         |
| <p>Cólico renal<br/>           Hernia lumbar<br/>           Inf. orina</p>                        | <p>Pancreatitis<br/>           Apendicitis<br/>           Úlcera<br/>           Hernia umbilical</p>            | <p>Enf. diverticular<br/>           Cólico renal<br/>           Inf. orina<br/>           Hernia lumbar</p> |
| <p>Apendicitis<br/>           Hernia inguinal<br/>           Enf. ginecológicas</p>               | <p>Inf. orina<br/>           Apendicitis<br/>           Enf. diverticular<br/>           Enf. ginecológicas</p> | <p>Enf. diverticular<br/>           Hernia inguinal<br/>           Enf. ginecológicas</p>                   |



# Concepto

La laparotomía exploratoria es una cirugía para observar el interior del abdomen (vientre). Por lo general, se realiza para buscar problemas que no fueron diagnosticados mediante otras pruebas.



# Tipos

## Incisión Longitudinal

- Incisión de extensión variable, que pasa a través de la línea alba o paralela a ella.
- Para una Laparotomía exploradora
- Variantes media y paramedias

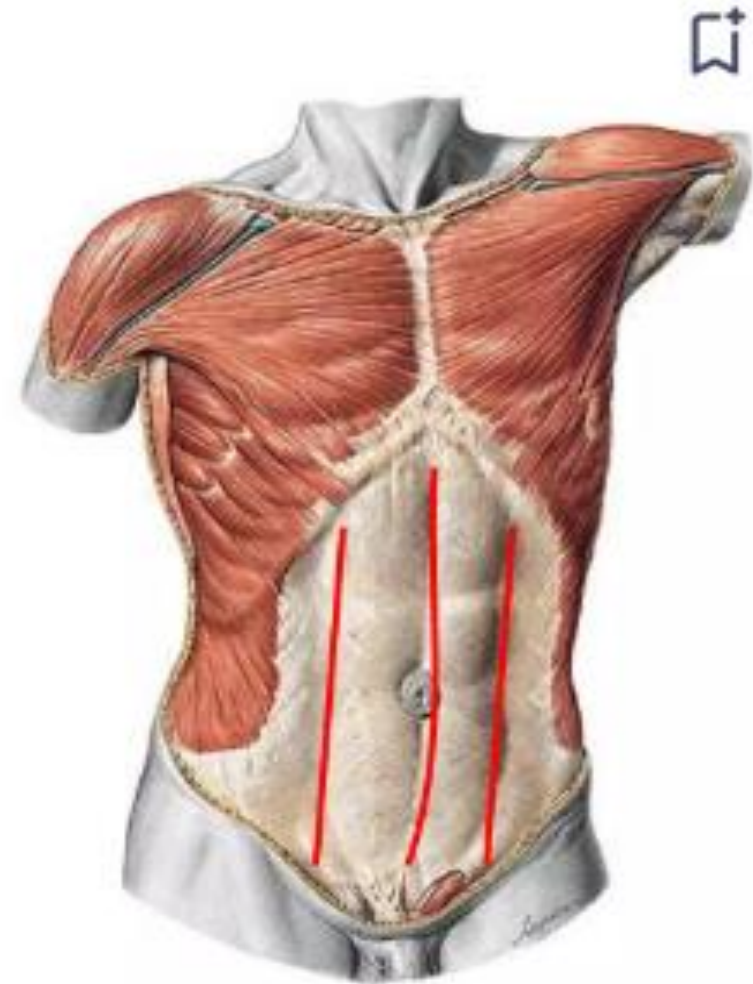
### Ventajas:

- fácil reparación
- buen campo operatorio
- buenas vías de drenaje
- no necesitan sección muscular,
- requieren poca hemostasia.

### Desventajas:

- reparación depende de la calidad de la pared
- su dirección cruza la línea de tensión (eventraciones)
- aspecto estético,
- Lesión nerviosa de pared abdominal (paramedias)

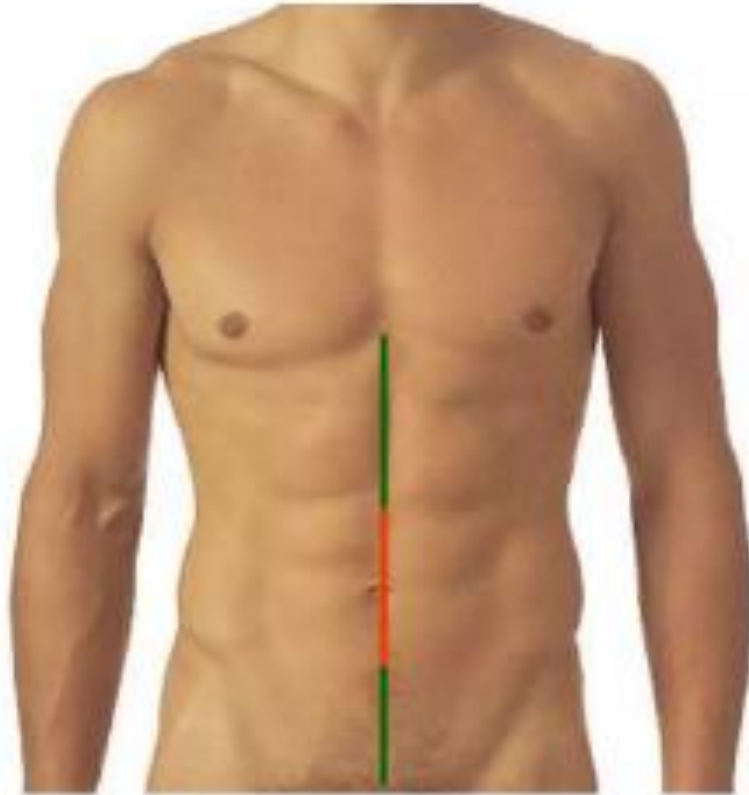
**Atraviesa:** Piel, TSC, Aponeurosis, línea alba, aponeurosis posterior, fascia transversal y peritoneo.





# TIPOS

## 1. Laparotomia longitudinal Media



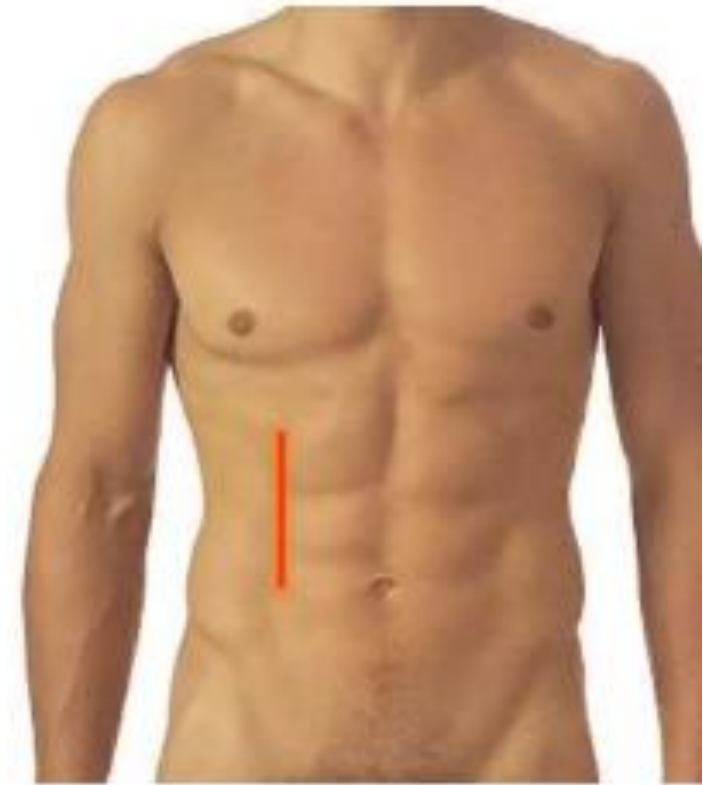
- **Supra-umbilical**
- **Infra-umbilical**
- **Xifo-púbica**
- **Médio-umbilical**

# TIPOS

## Laparotomía longitudinal Paramedia

Incisión paramedia derecha supraumbilical

- Hígado, vesícula biliar, Angulo hepático de colon, conductos biliares, duodeno, y cabeza de páncreas
- Para pacientes con amplio arco costal
- Desde la punta de la XII costilla derecha

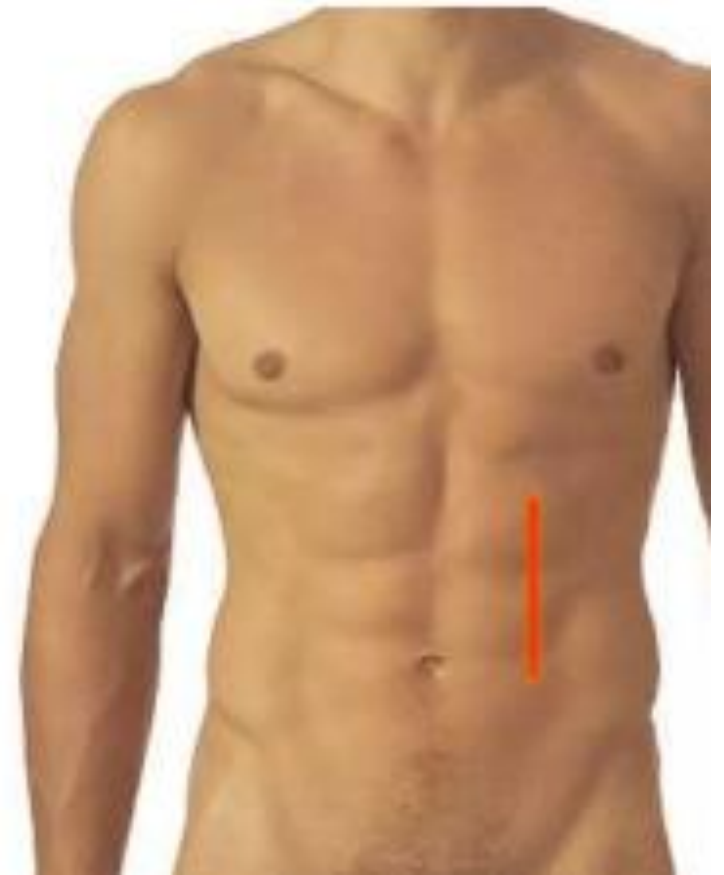

# TIPOS

## Laparotomía longitudinal Paramedia

Incisión paramedia izquierda supraumbilical

- Fondo y cuerpo del estómago, bazo, ángulo esplénico del colon, Lóbulo izquierdo del hígado, cuerpo y cola del páncreas.

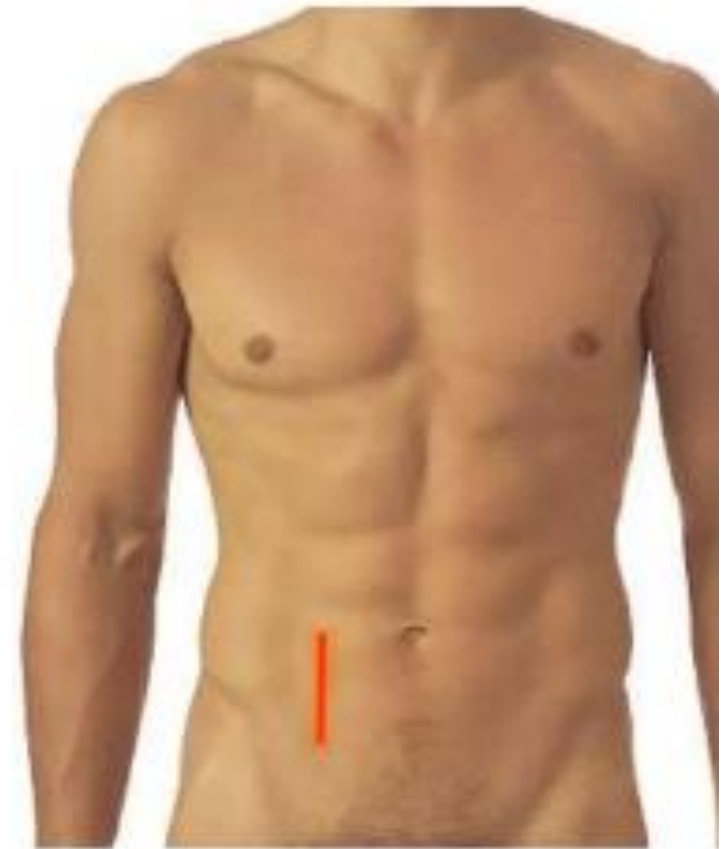

# TIPOS

## Laparotomía longitudinal Paramedia

Incisión paramedia derecha infraumbilical

- Colon ascendente, ciego, apéndice, intestino delgado, vasos iliacos, uréter derecho, trompas y ovarios



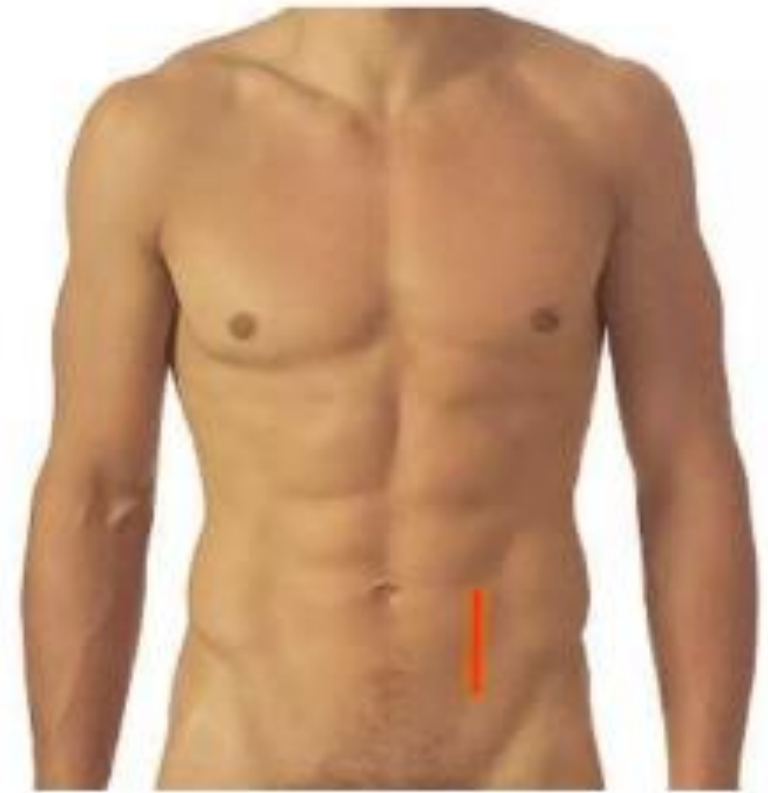# TIPOS



## Laparotomía longitudinal Paramedia

Incisión paramedia izquierda infraumbilical

- Colon descendente y pélvico, recto, sigmoides, vasos iliacos, uréter, trompa, ovario y músculo psoas.





# OBJETIVOS

- ELECTIVA
- **MEDIO DIAGNOSTICO TERAPÉUTICO**
- URGENCIA
  - Control la hemorragia.
  - Control de la contaminación
  - Excéresis de órganos
  - Reparación de lesiones
  - Lavado de la cavidad abdominal.



## TECNICA QX

- ♥ La laparotomía exploratoria es realizada en el centro quirúrgico con el paciente bajo anestesia general y dura de 1 a 4 horas, dependiendo del objetivo del examen.
- ♥ La anestesia es importante para que la persona no sienta nada durante el procedimiento
- ♥ Después de aplicada la anestesia e iniciado su efecto es realizado un corte en la región del abdomen, cuyo tamaño varía de acuerdo con el objetivo del examen, pudiendo ser realizado en ciertos casos en casi toda la extensión del abdomen.
- ♥ En seguida, el cirujano realiza la exploración de la región, evaluando los órganos y verificando si existe alguna alteración.
- ♥ Luego es realizado el cierre del abdomen y la persona debe permanecer en el hospital durante algunos días para que sea evaluado

## INDICACIONES

La laparotomía exploratoria se recomienda cuando no se ha obtenido un diagnóstico preciso con pruebas médicas como radiografías y tomografías computarizadas. Es útil para diagnosticar y tratar enfermedades como:

- ♥ Cáncer de ovario
- ♥ Embarazos ectópicos
- ♥ Endometriosis
- ♥ Cálculos biliares
- ♥ Apendicitis aguda
- ♥ Pancreatitis o inflamación del páncreas
- ♥ Diverticulitis o inflamación del intestino
- ♥ Perforaciones intestinales
- ♥ Adherencias o tejido cicatricial en el abdomen
- ♥ abscesos o infecciones

## COMPLICACIONES

- ♥ Hiperextensión del plexo braquial
- ♥ Hemorragia (sangrado).
- ♥ Infección.
- ♥ Daño a los órganos internos.
- ♥ Formación de tejido cicatricial interno.
- ♥ Bloqueos intestinales o dolor abdominal, que puede ser causado por adherencias.
- ♥ Accidentes anestésicos (Paresia y parestesia de extremidades inferiores por compresión de región poplítea.
- ♥ Insuflación inadecuada (extra-peritoneal)
- ♥ Trauma directo: Intestino, la vejiga, los vasos abdominales principales y los vasos de la pared abdominal anterior. - el enfisema subcutáneo
- ♥ Embolia gaseosa o absorción sistémica de CO<sub>2</sub> (rara)
- ♥ Neumotórax o enfisema mediastínico
- ♥ Infección postoperatoria en sitio de entrada o salida hasta fascitis necrozante.

## RECOMENDACIONES

- ♥ **Seguir las indicaciones médicas:** Es importante seguir todas las instrucciones proporcionadas por el equipo de salud, como ayuno antes de la cirugía o medicamentos específicos.
- ♥ **Ejercicio ligero:** Mantener una actividad física moderada, según lo permita tu médico, puede ayudar a fortalecer el cuerpo.
- ♥ **Nutrición adecuada:** Una dieta equilibrada puede ayudar a preparar el cuerpo para la cirugía y mejorar la recuperación.
- ♥ **Evitar el tabaco y el alcohol:** Estos pueden afectar la cicatrización y la recuperación.

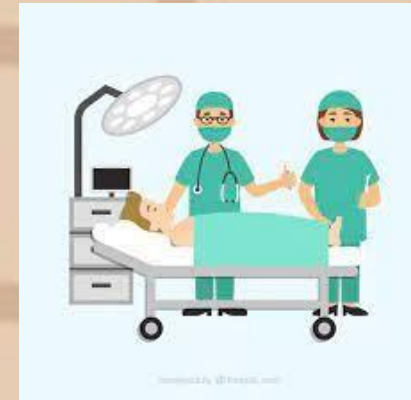## PREPARACIÓN FÍSICA

- ♥ Le afeitarán en el área abdominal.
- ♥ Es posible que le den una loción para lavado quirúrgico para usar en la ducha y una bata para usar.
- ♥ Se le puede administrar un enema u otra forma de preparación intestinal para ayudar a vaciar tus intestinos.
- ♥ Un anestesista verificará que usted es apto para la operación y tomará nota de cualquier alergia que puedas tener.
- ♥ No podrá comer nada durante varias horas antes del procedimiento.



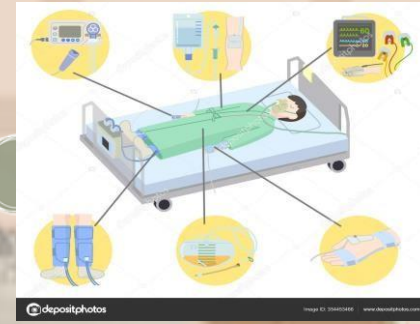
# PREOPERATORIO INMEDIATO

- Valoración
- Suspender ciertos medicamentos
- Revisar la historia clínica del paciente
- Solicitar diversas pruebas diagnosticas para valorar si se puede someterse a la cirugía bajo anestesia
- El paciente deba realizar una dieta especial rica en fibras y líquidos o incluso tomar laxantes para vaciar los intestinos antes de la intervención quirúrgica
- Venoclisis permeable
- A todo el abdomen se le realizara tricotomía al igual que la parte inferior del pecho
- Se debe desinfectar escrupulosamente todo el abdomen y partes subyacentes
- Control de signos vitales
- Traslado del paciente al área de quirófano
- Verificación del equipo
- Verificar la identidad del paciente, su nivel de conciencia, la historia clínica y el procedimiento quirúrgico a realizar.
- Informar brevemente al paciente de las fases del proceso quirúrgico y responder preguntas o dudas del paciente.
- Ejecutar la cirugía



# CUIDADOS EN EL INTRAOPERATORIO (ENFERMERA CIRCULANTE)

- Colaborar en el traslado y la colocación del paciente en la mesa quirúrgica en la posición adecuada, protegiendo las zonas que pueden estar sometidas a mayor fricción, para evitar lesiones.
- Asegurar la comodidad del paciente y ofrecer apoyo emocional antes y durante la inducción anestésica. Colaborar con el anesthesiólogo en el proceso anestésico que se vaya a efectuar.
- Realizar técnicas invasivas de la forma más aséptica posible (canalización de vía venosa, sondaje vesical, etc.).
- Colocar la placa de bisturí eléctrico, la manta de calor, el manguito de isquemia, etc., y el resto de material o aparataje necesario para la realización de la intervención quirúrgica
- Ayudar a cualquier miembro del equipo quirúrgico cuando sea necesario
- Contar compresas, gasas e instrumental quirúrgico, al inicio, durante y al final de la intervención.
- Suministrar el material y la medicación necesaria a la EI y al campo quirúrgico.
- Preparar la piel del paciente.
- Monitorizar signos vitales

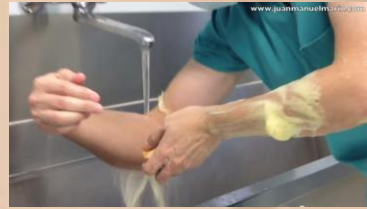



# LAVADO QUIRURGICO

## 1

Lavado de manos clínico



## 2

Lavado de manos quirúrgico

Su duración es de 40 a 40 segundos.

Su duración es de 5 minutos , consta de 3 tiempos

Técnica de **Lavado de Manos**

1. Moja tus manos
2. Deposita jabón suficiente
3. Frota las palmas entre sí
4. Frota las palmas con los dorsos entrelazando los dedos
5. Frota las palmas con los dedos entrelazados
6. Frota los dorsos de los dedos con las palmas
7. Frota los pulgares con la palma en rotación
8. Frota la punta de los dedos con la palma en rotación
9. Enjuaga
10. Seca con una toalla desechable
11. Usa la toalla para cerrar el grifo
12. Ahora tus manos están limpias

GOBIERNO DE MÉXICO | IMS

Instagram: @GobiernoMexico, @IMSS | Facebook: Instituto Mexicano del Seguro Social | Website: imss.mx

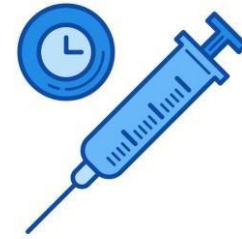Lavado quirúrgico de manos

1. Retire alhajas, radios, celulares y otros
2. Inicie con el lavado clínico de manos
3. Luego, aplique jabón antiséptico en el cepillo de manos
4. Cepille las uñas usando cepillo estéril
5. Friccione dedo por dedo, entre los espacios interdigitales
6. Friccione el dorso y la palma de la mano
7. Friccione desde la muñeca hasta 10 cms arriba del codo
8. Enjuague ambas manos por separado
9. Seque con campo estéril

# TIPOS DE ANESTESIA

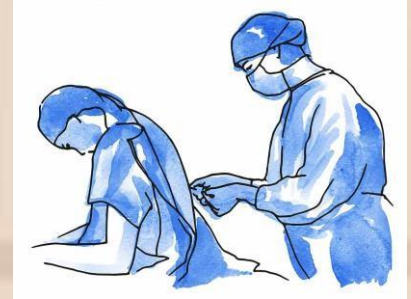1

**Anestesia local:**  
Adormece una pequeña parte del cuerpo.



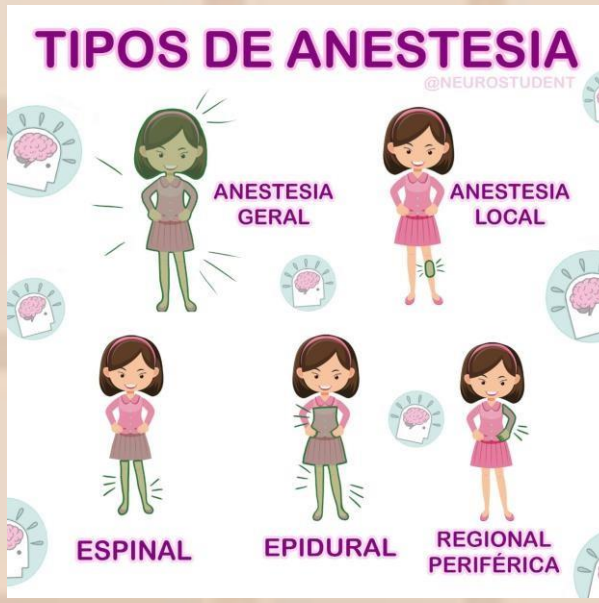
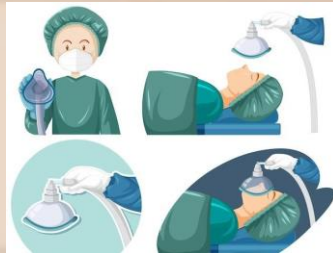2

**Anestesia regional:**  
Se usa para áreas mas grandes del cuerpo, como brazo, una pierna o todo lo que este debajo de la cintura



3

**Anestesia General:**  
Afecta a todo el cuerpo, te deja inconsciente e incapaz de moverse

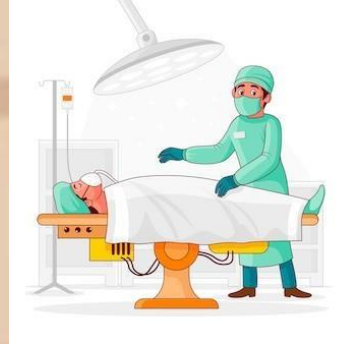




# ANESTESIA QUE SE UTILIZA EN UNA LAPAROTIMIA



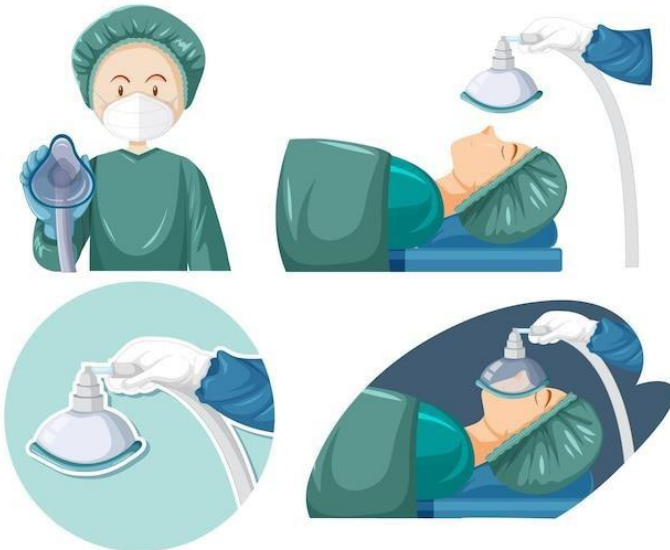**ANESTESIA  
GENERAL**



**RIESGOS :**



- **Arritmia o problemas respiratorios**
- **Reacción alérgica a la anestesia**
- **Delirio después de la anestesia general:**





# Laparotomía

## Equipos de laparoscopia para cada cirujano

la institución donde trabajan les provea un equipo completo de laparoscopia, o bien se desenvuelven en forma privada y deben costearse sus propios instrumentos, quizás adquirirlos para realizar cirugías más complejas o simplemente exploran oportunidades en su salida al mundo laboral

- ❖ la torre de laparoscopia y la caja de instrumental laparoscópico.
- ❖ Insuflador de CO2
- ❖ La fuente de luz fría
- ❖ La cámara de Laparoscopia
- ❖ Trócares de laparoscopia
- ❖ Aguja de Veress
- ❖ Pinzas de laparoscopia básicas
- ❖ Pinzas de laparoscopia básicas
- ❖ La pinza bipolar
- ❖ Las pinzas de tracción
- ❖ El porta agujas laparoscópico

# Clasificación de bultos quirúrgicos

Tres Campos sencillo

\*Dos perneras

\*Una Bata.

• **Envuelto en campo sencillo y doble)**

\*Una sábana de riñón

\*Cuatro batas

\*Cuatro compresas

\*Cuatro campos sencillos.

(Envuelto en campo sencillo y doble)

**integración DE BULTOS DE ROPA QUIRÚRGICA.**

\*Una sábana hendida

\*Cuatro campos sencillos

\*Dos sábanas de pubis.

(Envuelto en campo sencillo y doble) .

**Contenido del bulto:**

Toallas absorbentes.- Las dimensiones son de 40 a 45 cm por 40 a 45 cm.

3 batas para cirujano.

1 bata quirúrgica para instrumentista.

1 sabana hendida.

4 campos cerrados sencillos.

1 sabana de pie o podálica.

1 sabana superior o cefálica.

1 cubierta para mesa de riñón.

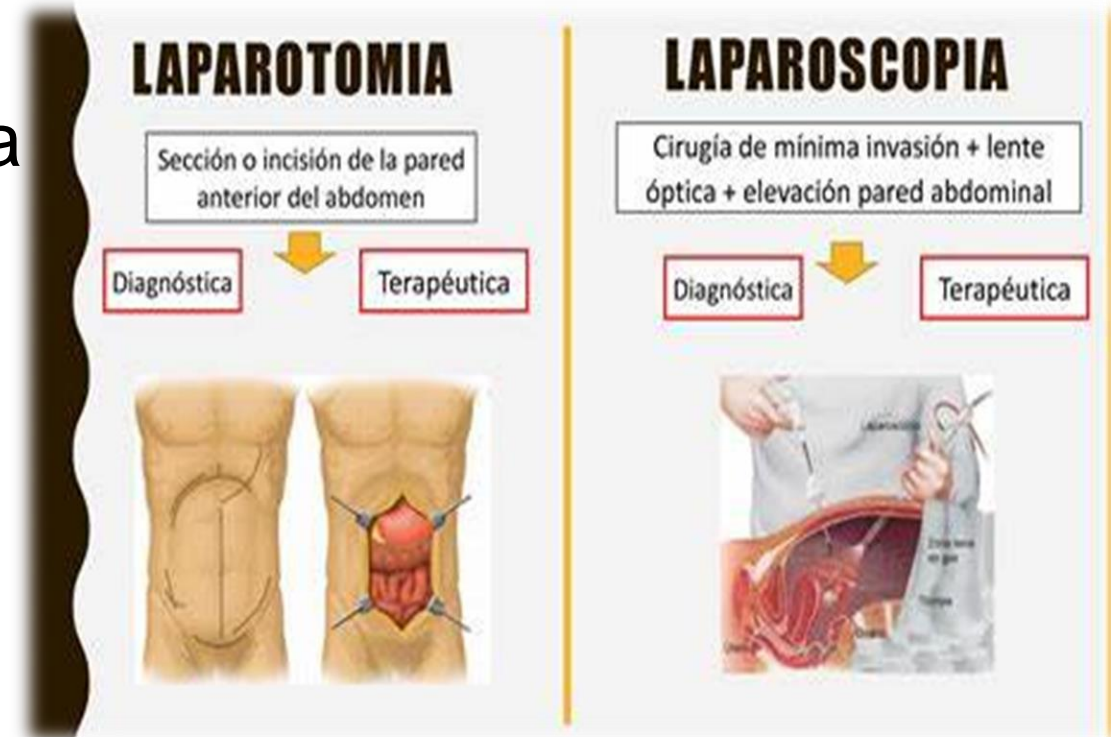
1 funda de mesa mayo.

1 compresa de envoltura doble.

4 toallas absorbentes.

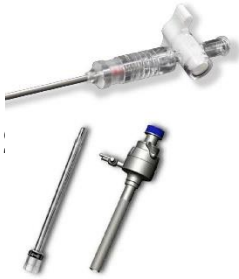# Sutura de la laparotomía

- El cierre de laparotomía en la línea alba.
- La laparotomía media sigue siendo uno de los abordajes de la cavidad peritoneal realizado con más frecuencia

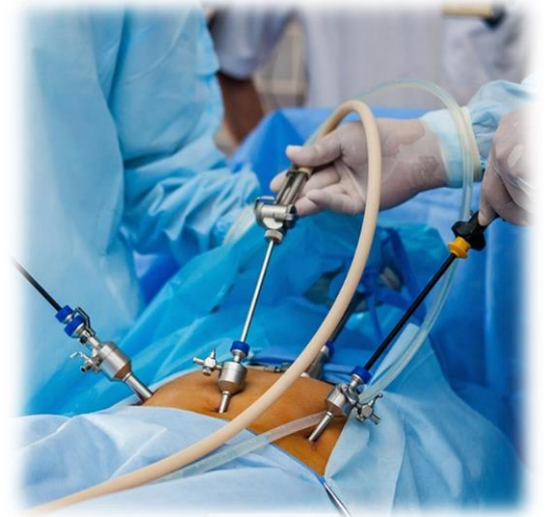

# instrumentos de cirugía

- Aguja de Vere:

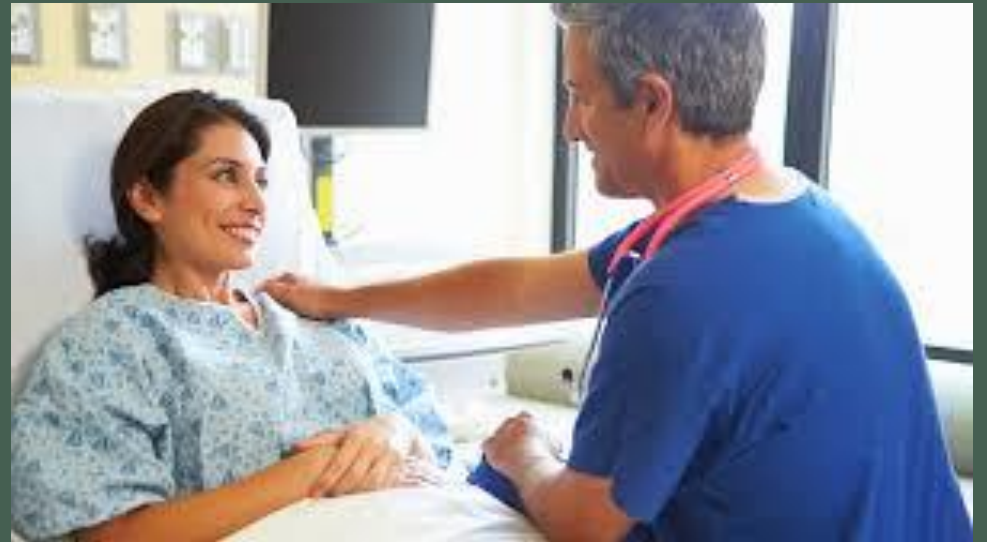

- Trócares de laparoscopia
- Tijeras
- Pinzas extractoras
- Pinzas de laparoscopia básicas
- Pinzas de laparoscopia básicas
- La pinza bipolar
- Las pinzas de tracción
- El porta agujas laparoscópico



# CUIDADOS POST-OPERATORIOS

- Monitorización de los signos vitales
- valorar y paliar la presencia de dolor, náuseas y vómito
- Controlar y vigilar los efectos de la medicación administrada
- Controlar la diuresis cada hora
- Revisar situación neurológica cada 15 minutos, para comprobar las respuestas sensoriales y motoras
- Brindar ayuda al QX en traslados o cambios de ropa
- Cambios de vendas
- Dietas y restricciones



# CUIDADOS POST-OPERATORIOS

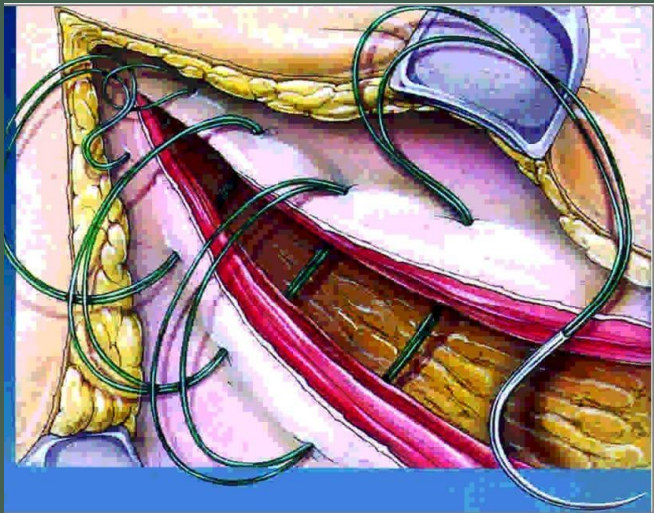
- Cuidados de la herida quirúrgica ( explicar y enseñarle tanto al paciente como a los familiares alguna técnica para poder limpiar la herida quirúrgica )
- Revisar y vigilar la posibilidad de algún riesgo de sangrado
- Observar el estado de la piel en cuanto a temperatura y calor
- Valorar la necesidad de sonda al paciente, si la vejiga este distendida o si no a orinado en las 6-8 horas
- Observar la tención muscular



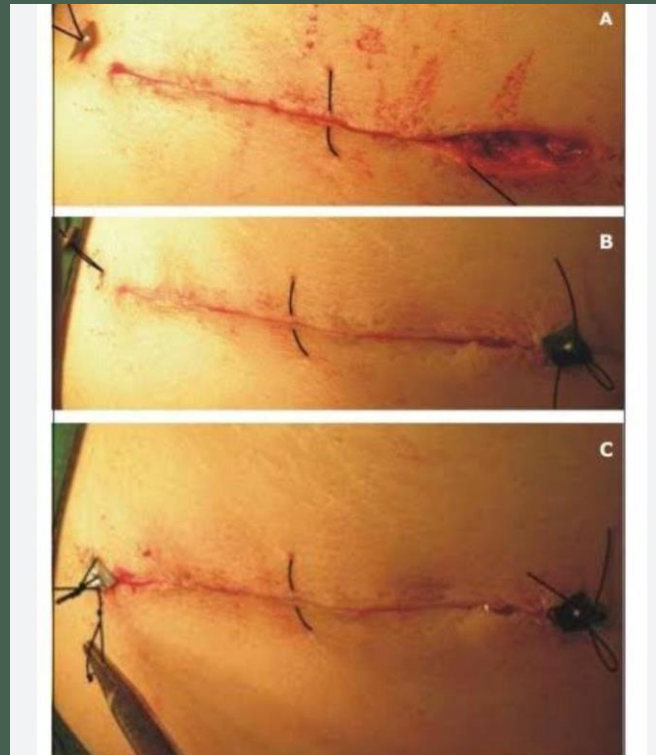

# TECNICA DE SUTURA

- **PLANO PERITONEAL**
- Cerrar con cuidado para evitar adherencias parietales
- Sutura continua ( reforzada) absorbible
- Orificio pequeño



- **PLANO SUB CUTÁNEO**  
atenta sutura para carácter estético



- **PLANO MUSCULAR**  
Utilizar puntos en X que no se deslizan y cortan menos los puntos sencillo

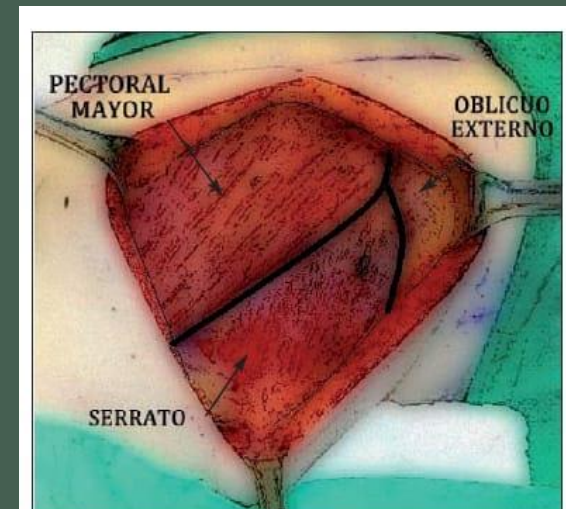


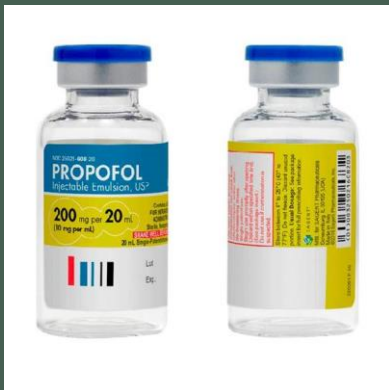Fig. 1. Área pectoral mastectomizada en la que se observan los músculos con sus bordes.

# TECNICA DE ANESTESIA

- La anestesia se usa en los pacientes que se someterán a una cirugía, se administra para que el paciente se duerma ( quede inconsciente), para que mientras el procedimiento no sienta dolor

## PROPOFOL

Es un agente anestésico general de corta duración con un rápido inicio de la acción



## PROCAINA

Pertenece al grupo de los analgésicos locales

