



Mi Universidad

Nombre del alumno:

- Hiber Alejandro Aguilar Hernández

Parcial: 2 unidad

Materia: Enfermería medico quirúrgica

Profesora: Maria Cecilia Zamorano Rodriguez

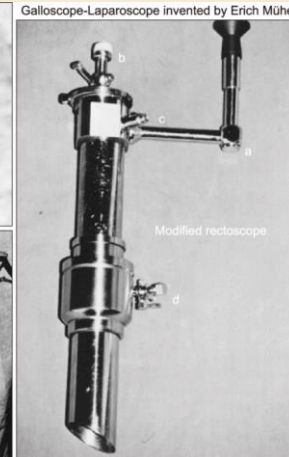

Cuatrimestre: 6-A

ANTECEDENTES HISTORICOS

- En 1859 **Johann Ludwig Wilhelm** propone el manejo quirúrgico realizando una colecistectomía extrayendo los cálculos, sin embargo, con un muy alto de recidiva y complicaciones
- En 1878 **Theodor Emil Kocher** ideó y realizó la primera colecistectomía abierta con éxito, procedimiento que se estableció como el estándar de oro para el manejo de patología vesicular
- La colecistectomía era controvertida al principio, antes de **1900** se había realizado más de 100 colecistectomías exitosas
- **Philippe Mouret** era un cirujano que tenía un papel grande en la popularización de la colecistectomía laparoscópica
- **Mouret** realizó su primera colecistectomía laparoscópica el 17 de marzo de 1987 en Lyon, Francia

HISTORIA

- Carl Langenbuch realizó la primera colecistectomía en el Hospital Lazarus en Berlín el 15 de julio de 1882
- La primera colecistectomía laparoscópica por el cirujano alemán Erich Mühe el 12 de septiembre de en 1985 en Böblingen, Alemania

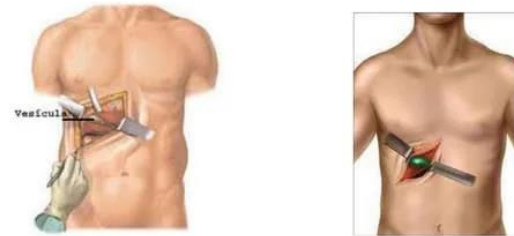


COLECISTECTOMÍA

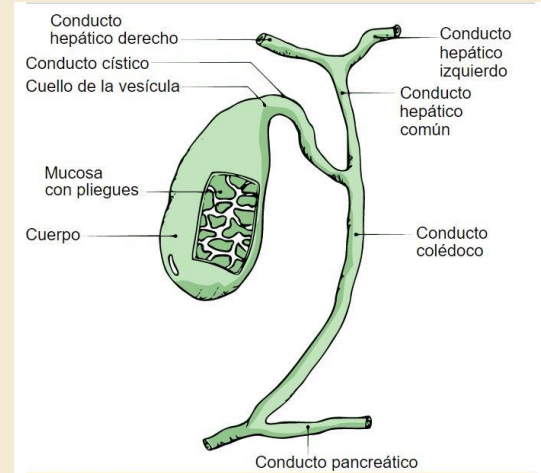
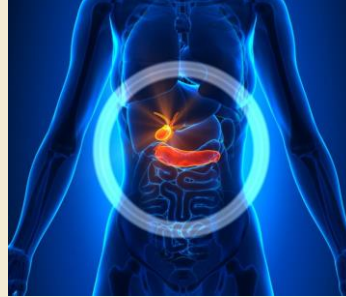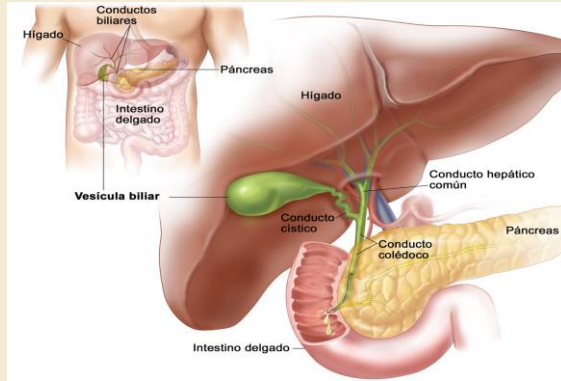
Es la intervención quirúrgica que se realiza para extraer una vesícula biliar enferma: vesícula que está infectada o inflamada que está bloqueada por estar llena de cálculos biliares, o que tiene cáncer.

La colecistectomía es un procedimiento quirúrgico común, es una operación segura y suele implicar riesgos bajos de complicaciones

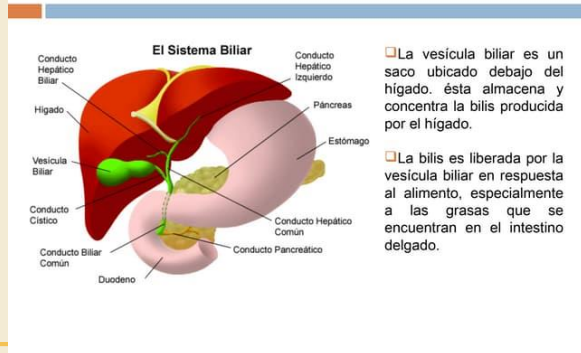
Colecistectomía abierta



ANATOMIA

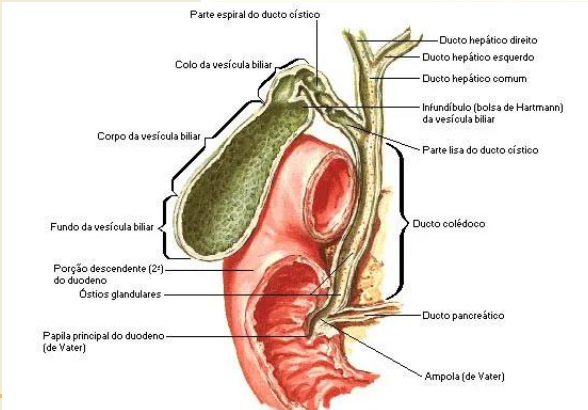


□ Anatomía del Sistema Biliar



□ La vesícula biliar es un saco ubicado debajo del hígado. ésta almacena y concentra la bilis producida por el hígado.

□ La bilis es liberada por la vesícula biliar en respuesta al alimento, especialmente a las grasas que se encuentran en el intestino delgado.



Síntomas comunes

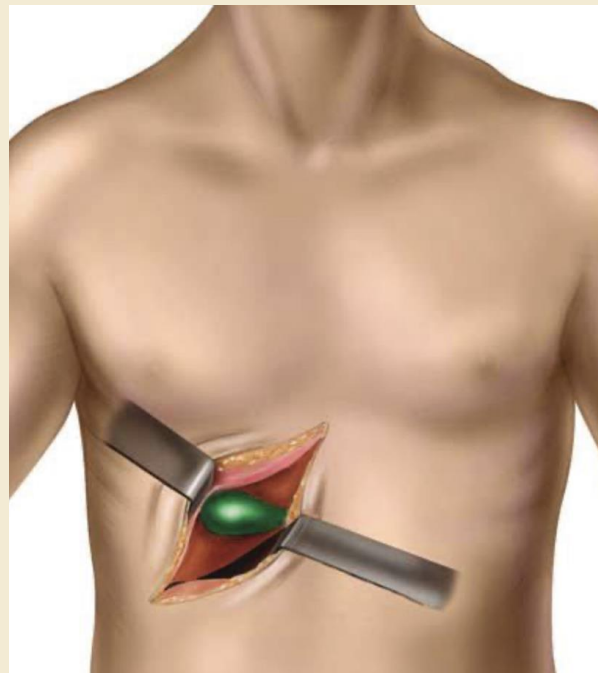
- Dolor agudo en la parte superior derecha del abdomen que puede pasar a la espalda, al abdomen medio o al hombro derecho
- Fiebre baja
- Náuseas y sensación de hinchazón
- Ictericia (la piel se pone amarilla) si hay cálculos biliares bloqueando el conducto biliar¹

Beneficios y riesgos de la operación

Beneficios—La extirpación de la vesícula biliar aliviará el dolor, tratará la infección y, en la mayoría de los casos, impedirá que se vuelvan a formar cálculos biliares.

Los posibles riesgos incluyen—Pérdida de bilis, lesión del conducto biliar, hemorragia, infección de la cavidad abdominal (peritonitis), fiebre, lesión hepática, infección, entumecimiento, cicatrices elevadas, hernia en la incisión, complicaciones con la anestesia, punción del intestino, y muerte.¹⁻³

Riesgos de no realizarse una operación—La posibilidad de que el dolor continúe, síntomas de empeoramiento, infección o estallido de la vesícula biliar, enfermedad grave y posible muerte.¹⁻²



DIAGNOSTICO



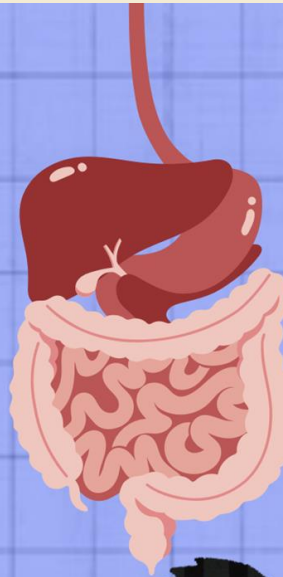
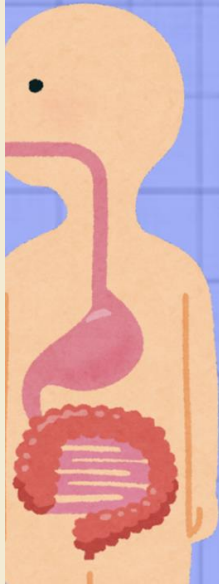
**Cómo se diagnóstica una
colecistectomía?**



Se puede utilizar una ecografía abdominal, una ecografía endoscópica, una tomografía computarizada o una colangiopancreatografía por resonancia magnética para obtener imágenes de la vesícula biliar y los conductos biliares

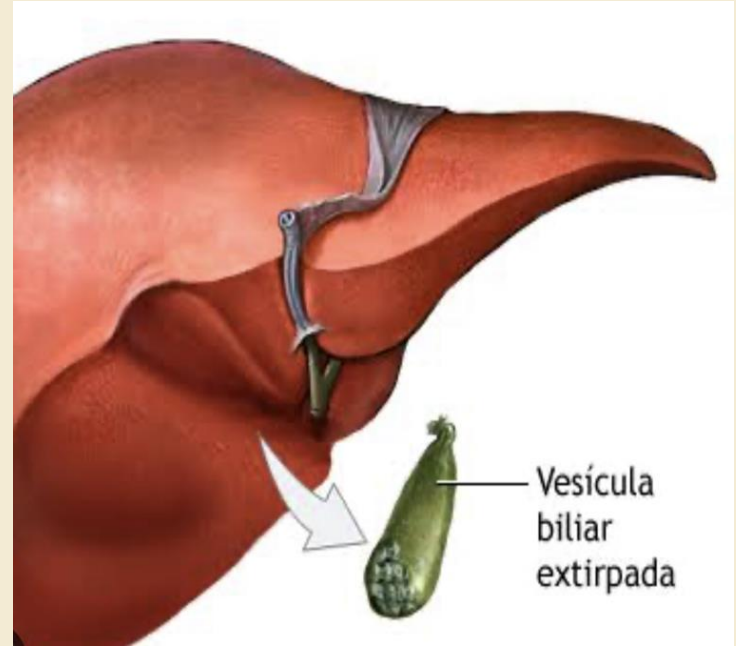
Cuándo se hace una colecistectomía abierta?

con mayor frecuencia para :
- cálculos biliares y las
complicaciones que estos causan.



Ejemplo:

podría recomendarte una
colecistectomía si tienes:
Cálculos biliares en la vesícula
que provoquen síntomas
(colelitiasis)



Opciones de tratamiento

Procedimiento quirúrgico¹⁻³

Colecistectomía laparoscópica—La vesícula biliar es extirpada con instrumentos que se colocan en pequeñas incisiones en el abdomen.

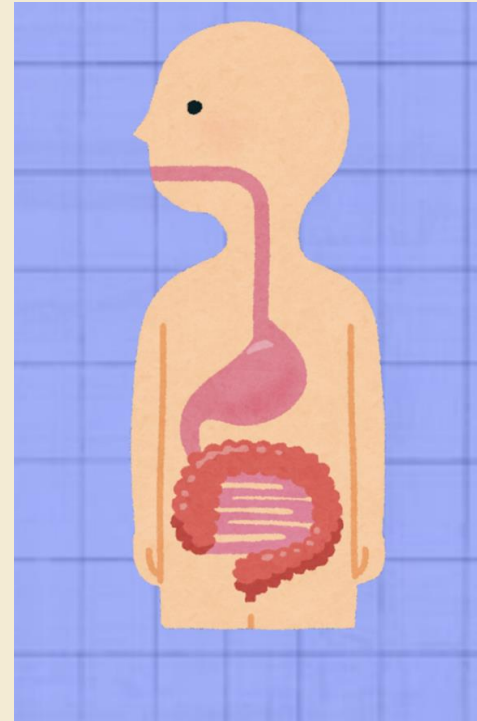
Colecistectomía abierta—La vesícula biliar es extirpada a través de una incisión en el costado derecho debajo de la caja torácica.

Procedimiento no quirúrgico

- Extracción de los cálculos por endoscopia

Para los cálculos biliares asintomáticos

- Espera en observación para todos los pacientes^{1,4}
- Incremento del ejercicio



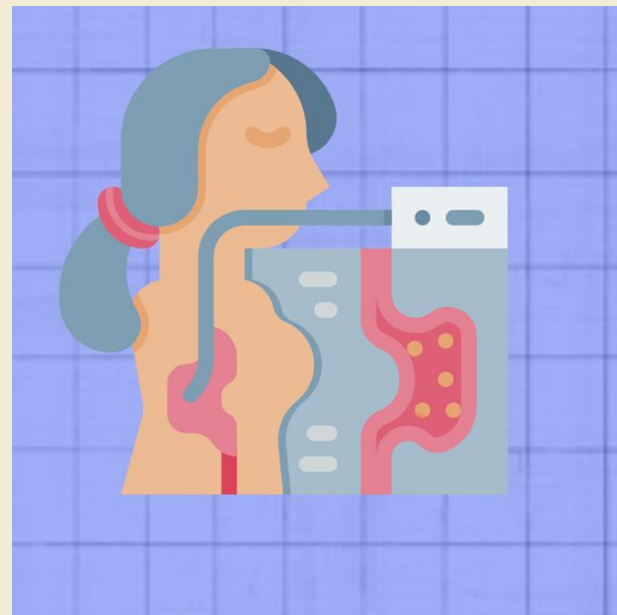
Tratamiento no quirúrgico

Se recomienda la espera en observación si tiene cálculos biliares pero no tiene síntomas.^{1,4}

Aproximadamente 1 de cada 5 pacientes recientemente diagnosticados con colecistitis aguda que no se someten a cirugía, vuelve a ingresar en la sala de emergencias en un plazo de alrededor de 12 semanas.⁴

Sólo cálculos biliares, sin colecistitis

- Aumente su actividad física. Ejercitarse durante 2 a 3 horas a la semana reduce el riesgo de tener cálculos biliares.¹¹⁻¹²
- Coma más frutas y verduras, y menos cantidad de alimentos ricos en azúcares y carbohidratos, como rosquillas, pasteles y pan blanco.

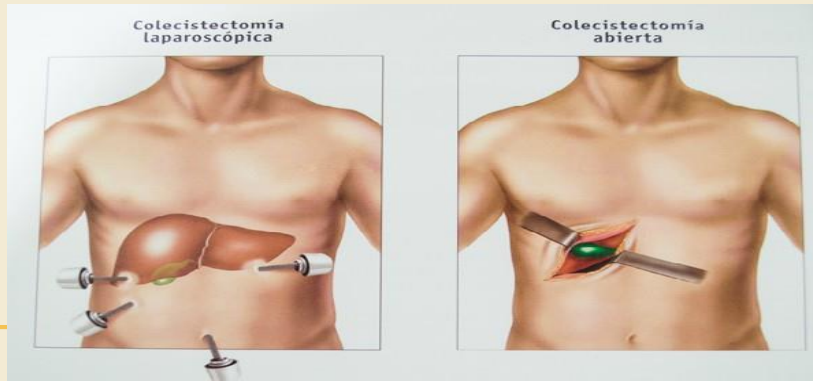


TIPOS

COLECISTECTOMÍA LAPAROSCÓPICA

Esta técnica novedosa ofrece múltiples ventajas:

- Aumento visibilidad quirúrgica del cirujano
- Recuperación rápido
- Incisiones pequeñas
- Sin cicatrices los tiempos de hospitalización
- Pero reincorporarse a sus actividades mas rápidamente



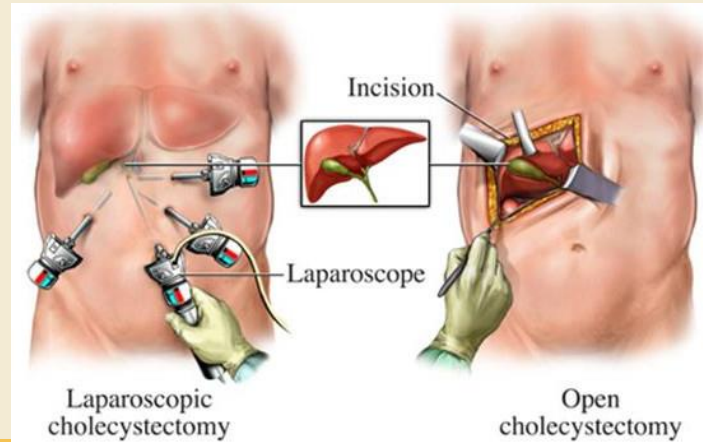
COLECISTECTOMÍA ABIERTA

En esta técnica mas antigua tiene algunas complicaciones:

- Se realiza una incisión de 15 cm. en el abdomen por debajo de las costillas del lado derecho
- Recuperación lenta
- Incisión mas grande y cicatriz
- Tiempo de hospitalización mayor
- Por el dolor que genera, no permite reincorporarse a la rutina rápidamente

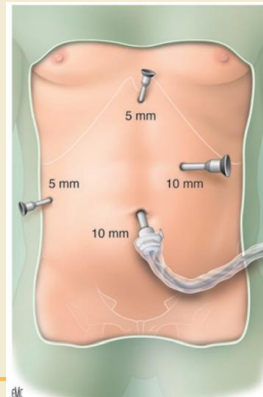
OBJETIVO

- Tiene como objetivo principal la extirpación de la vesícula
- Descartar obstrucción o calculo biliar
- Ver el flujo digestivo o bilis desde el hígado hasta el intestino delgado
- Mejorar el estado de salud y molestias del paciente
- Prevenir la aparición de complicaciones en el paciente

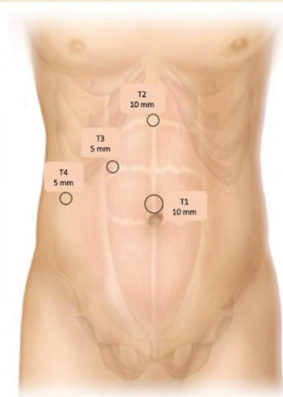


TÉCNICA QUIRÚRGICA

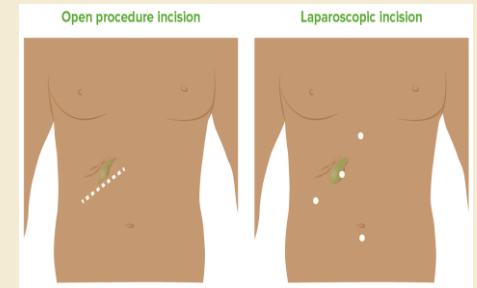
- **Anestesia:** General
- **Posición del paciente:** Decúbito dorsal en trendelemburg invertido, lateralizado hacia la izq.
- **Antisepsia de la piel:** Yodopovidona al 10%. Desde la línea claviclar hasta la región umbilical
- **Colocación de campos:** compresa cefálica, compresa podálica, sabanas laterales, sabana cefálica y sabana podálica, pinzas de primer campo, se fija electro bisturí y aspiración.
- **Incisión:** subcostal de kocher.



Técnica Francesa



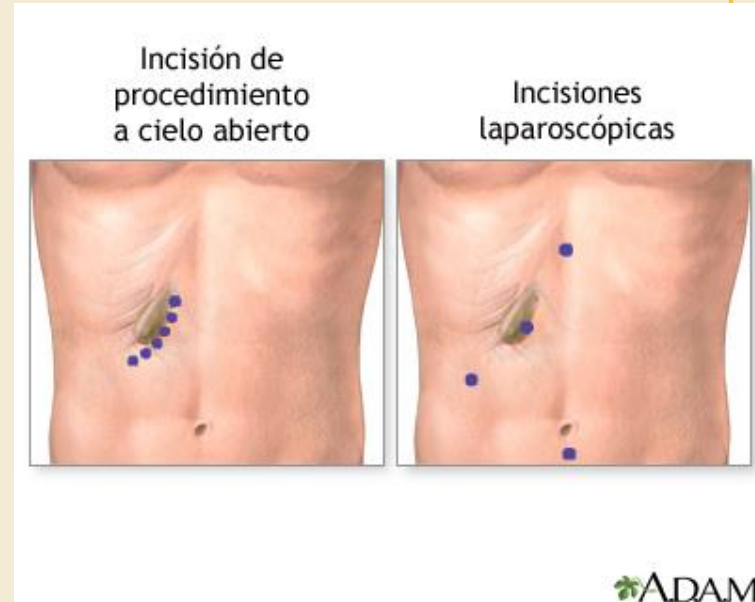
Técnica Americana



SITIO DE INCISIÓN

El procedimiento se lleva a cabo realizando una incisión de entre 7 y 12cm.aprox. justo debajo de la caja torácica, donde se encuentra la vesícula biliar, en el lado derecho del abdomen.

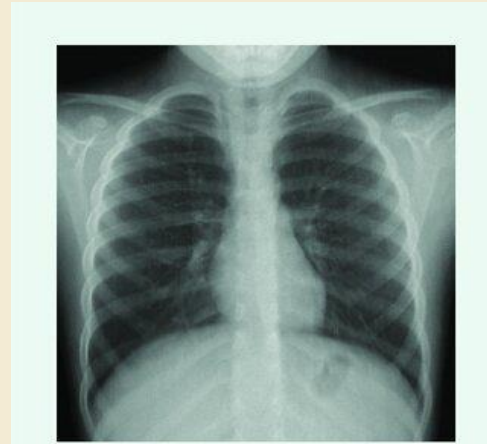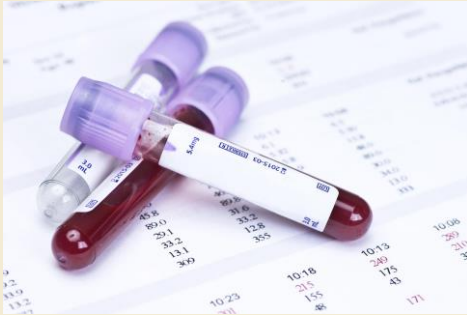- Supra umbilical de 10 mm con /sin óptica 0° o 30 °
- Inspección e inserción bajo visualización directa
- Epigástrico de 10 mm
- LMC 2 traveses de dedo bajo reborde costal de 5 mm
- Retracción del fondo vesicular
- LAA 2 traveses de dedo bajo reborde costal de 5 mm



INDICACION PARA LA OPERACIÓN

Le puede realizar los siguientes exámenes antes de la cirugía :

- Examen de sangre (conteo sanguíneo completo, electrolitos, y pruebas renales)
- Radiografía de torax o electrocardiografía (ECG) para algunas personas
- Múltiples radiografía de las vesículas biliares
- Múltiples radiografía de la vesícula biliar
- Ultrasonido de la vesícula biliar

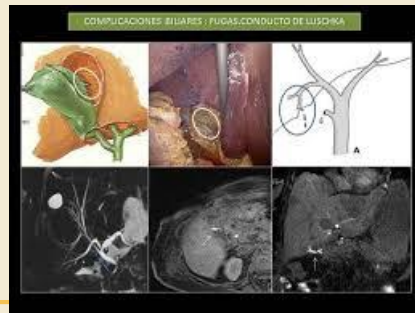


COMPLICACION DE CIRUGIA

Una colecistectomía conlleva un pequeño riesgo de complicación, incluidas las siguientes:

- Fugas biliares
- Sangrado
- Infección
- Lesión en las estructuras cercanas, como los conductos biliares, el hígado y el intestino delgado
- Riesgo de la anestesia general, como la coagulación de sangre y neumonía

El riesgo de sufrir complicaciones depende de tu estado general de salud y del motivo por el cual te sometes a una colecistectomía



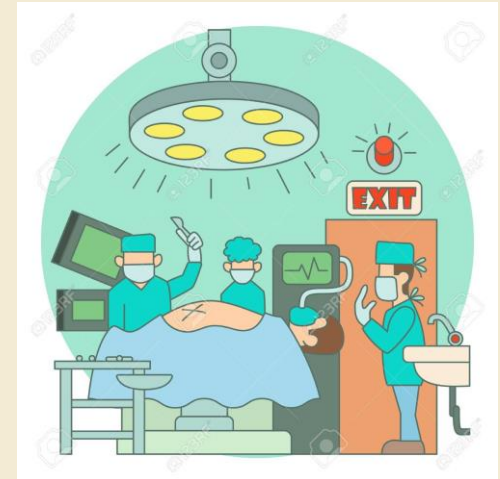Intraoperatorias Post op Inmediatas Post op Tardías www.cirurgiahsalvador.cl

Complicaciones post colecistectomía

| Post operatorias Inmediatas | Post operatorias tardías |
|--|---|
| <ul style="list-style-type: none">• Hemorragia postoperatoria• Absceso subhepático y absceso subfrénico• Peritonitis biliar y fístula biliar• Colestasis• Coledocolitiasis, pancreatitis | <ul style="list-style-type: none">• Infección de herida operatoria• Colestasis y estenosis biliar• Coledocolitiasis, colangitis y pancreatitis• Sd post colecistectomía• Diarrea post colecistectomía |

PREPARACION FISICA

- Presentarse con el paciente
- Se debe Retirar todos los objetos metálicos y protesis
- Aseo personal e higiene bucal
- Administracion de medicamento prescrito
- Medidas específicas (diabetes,glucemia,hipertensión,ginecología-enemas,oftalmología)
- Vigilancia frecuencia y características de eliminación
- Ayuno (8 horas)
- Proporcionar bata apropiada de paciente
- Identificación del paciente
- Venas periféricas y/o central permeables
- Sin maquillaje y sin esmalte de uñas
- Colocar vendaje de miembros inferiores
- Pasarlo al quirófano cuando se indique
- Papelería administrativa de enfermería



PREOPERATORIO INMEDIATO (ENFERMERA CIRCULANTE)

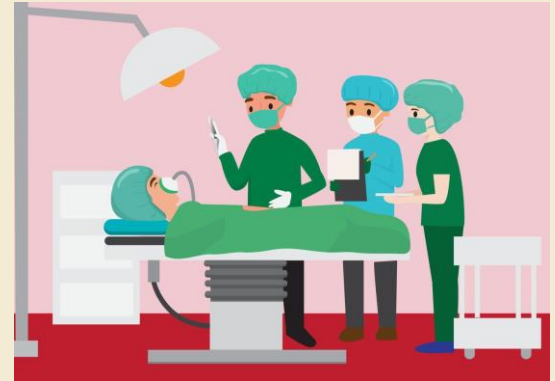

- Suspende ciertos medicamentos y suplementos
- Revisar indicaciones medicas
- Control y registro de signos vitales
- Traslado del px del carro camilla al área quirúrgica
- Asepsia y antisepsia
- Descontaminación de la sala
- Verificar el funcionamiento de equipos
- Solicitar material y equipo a la ceye
- Inicia uso de mesas colocando el bulto de ropa de cirugía mayor en medio de la mesa de riñón
- Vigila que las prácticas sean asépticas para que no se infrinja la técnica de asepsia mientras coordina el movimiento del personal médico
- Considerar todos los riesgos y beneficios de la operación contemplada
- Guantes de e.i. de lado derecho de la mesa
- Mejorar el estado general
- Corregir el déficit existente
- Recuperar y/o mantener el estado nutricional
- Prevenir y evitar la infección
- Planear la indicación quirúrgica correcta

CUIDADOS DE ENFERMERÍA EN EL TRANSOPERATORIO

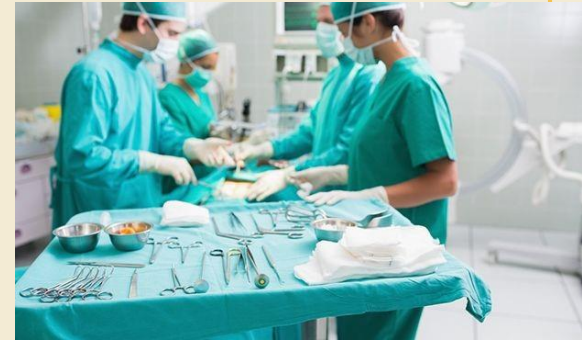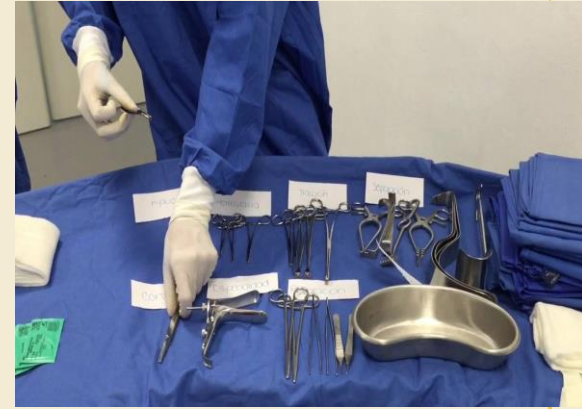Es el **tiempo que transcurre desde que un paciente es ingresado a la sala de operaciones y hasta su egreso** de la misma hacia la sala de recuperación. Previo el ingreso al quirófano la enfermera deberá confirmar la identidad del paciente con los registros ya escritos en la identificación la cual deberá contar con los siguientes antecedentes.

- Toma de signos vitales
- El paciente deberá contar con una vía venosa ya colocada
- Historia antigua y reciente
- Exámenes preoperatorios
- Registro del peso corporal y talla
- Consentimiento informado
- Presentarse con el paciente
- Registro de papelería personal de la paciente
- Tener un registro de alergias conocidas y antecedentes patológicos de interés para el procedimiento

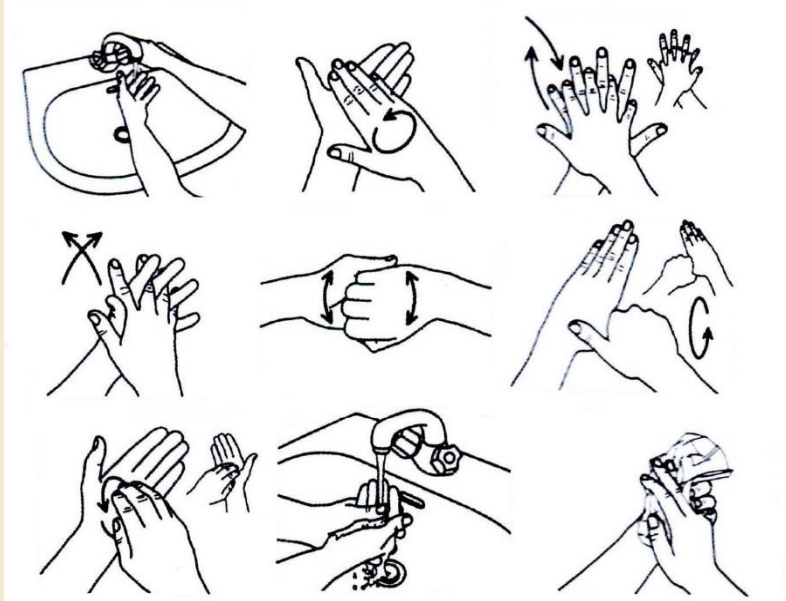


USO DE MESAS

- ❖ Uso de mesas
- ❖ Una mesa de operaciones está diseñada para proporcionar seguridad y comodidad, facilitar el acceso, favorecer funciones vitales y evitar lesiones nerviosas y vasculares
- ❖ Colocación de campos quirúrgicos
- ❖ La e.i. quita la primera envoltura del bulto de ropa con las manos
- ❖ La segunda envoltura con la pinza de traslado se coloca del lado derecho los guantes de la e.i. del lado derecho
- ❖ Material como (suturas, gasas, tubo aspiración y guantes) del lado izquierdo de la mesa
- ❖ Se quita la primera envoltura del instrumental
- ❖ La e.i. se prepara para realizarse lavado quirúrgico tomando precauciones estándar
- ❖ Recuento de gasas, compresas, instrumental y agujas



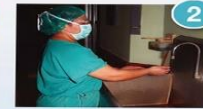LAVADO DE MANOS QUIRURGICO



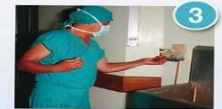Lavado quirúrgico de manos



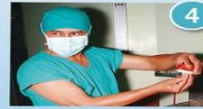1
Retire alhajas, radios, celulares y otros



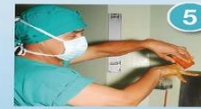2
Inicie con el lavado clínico de manos



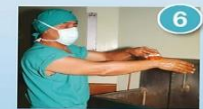3
Luego, aplique jabón antiséptico en el cepillo



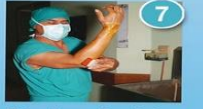4
Cepille las uñas usando cepillo estéril



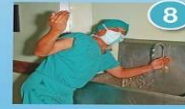5
Friccione dedo por dedo, entre los espacios interdigitales



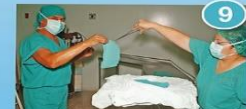6
Friccione el dorso y la palma de la mano



7
Friccione desde la muñeca hasta 10 cms arriba del codo



8
Enjuague ambas manos por separado

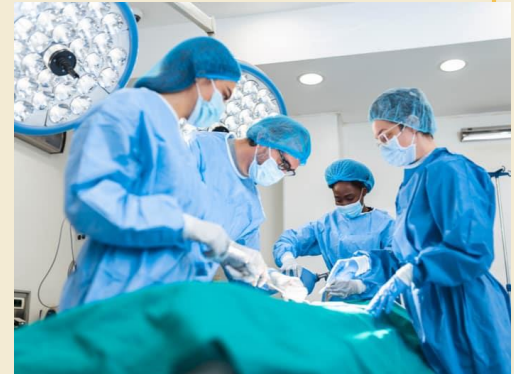
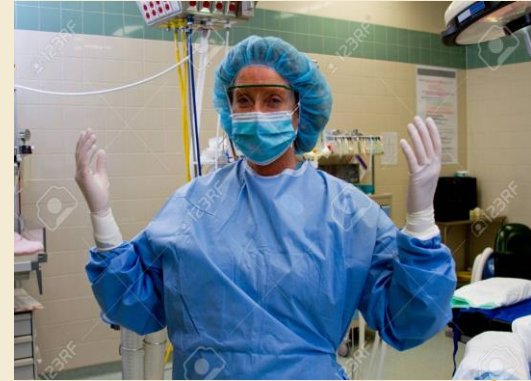
9
Seque con campo estéril

- La e. i. se traslada con las manos arriba de su cintura al quirófano

EN EL QUIRÓFANO

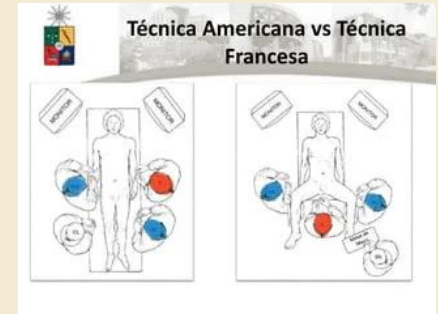
- La e.i. toma su toalla y se seca una mano y después la otra toma su bata y se la pone toma sus guantes y se los calza con técnica cerrada
- Coloca la ropa de lado derecho
- Elabora con un campo su separador de pinzas y con otro campo su bolsa de desechos
- Toma el instrumental y lo distribuye
- Viste su charola con la funda de mayo y coloca el instrumental correspondiente
- La e.i. viste al médico cirujano y al primer ayudante



TIPOS DE ANESTESIA

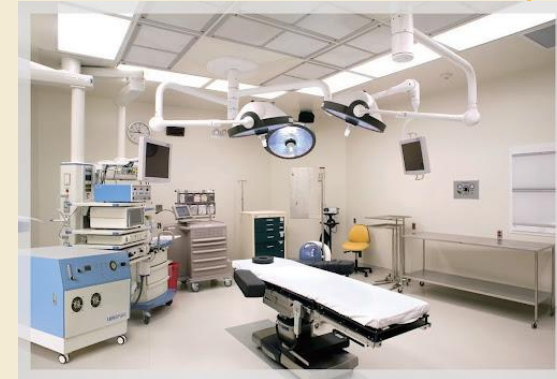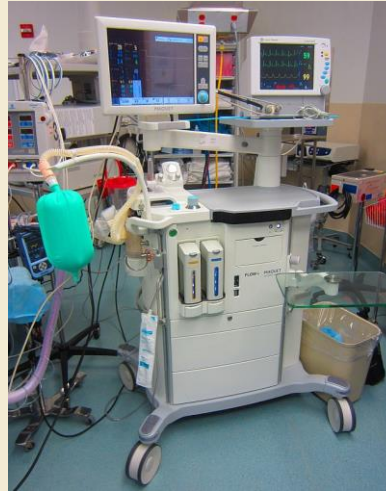- Anestesia general es la técnica anestésica de elección para colecistectomía abierta en la mayoría de los pacientes.
- La anestesia peridural es una alternativa posible para aquéllos cuyo riesgo impone la elección de otra técnica diferente a la general.

Posición: en decúbito supino



EQUIPO Y APARATOS MEDICOS

- Tanque de nitrógeno
- Carro de anestesia
- Concentrador de oxígeno
- Aparato generador de cauterio
- Aparato de anestesia
- Aspirador de vacío
- Lápiz de electrocauterio
- Laparoscopios
- Monitor
- Oxímetros y carro rojo
- Lámparas en funcionamiento



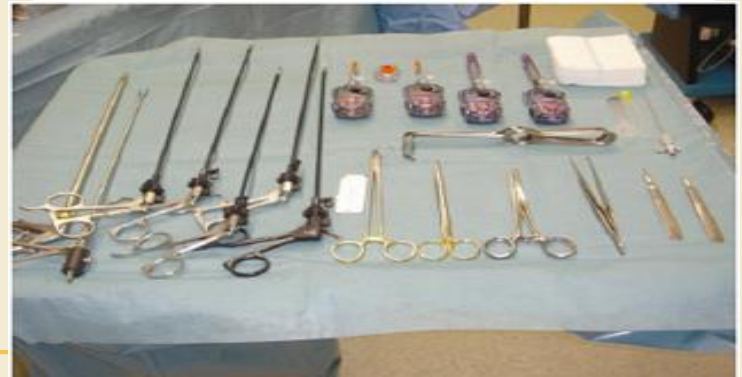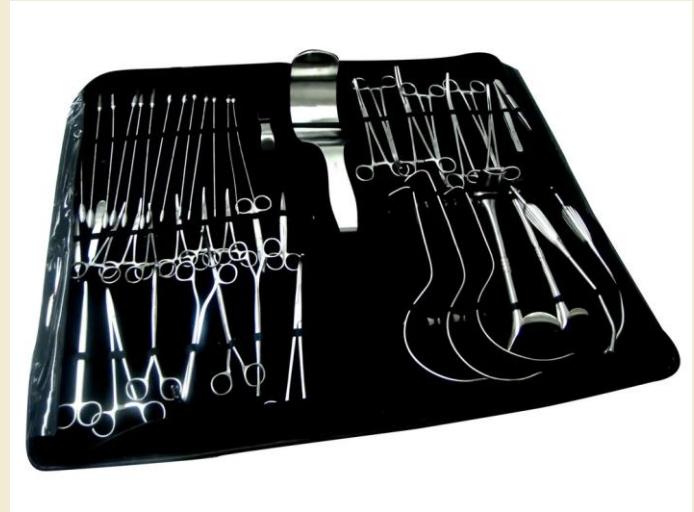BULTO DE ROPA

- Equipo de ropa de cirugía mayor de tela o desechable
- Paquetes extra de:
- Compresas
- Batas
- Material indicado por el medico



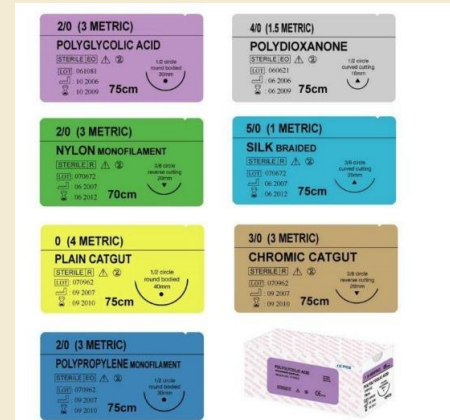
INSTRUMENTAL DE CIRUGÍA

- 2 mango de bisturí #3 o #4
- Separadores Farabeuf
- 2 cánula de yankahuer.
- 4 pinza kelly curva de 14 cm
- 1 tijera metzembaum curva de 20 cm
- Separador de Richard son
- 2 pinza de disección s-d de 18 cm
- 1 tijera mayo recta de 14 cm
- Separadores de Deavers ancho
- 1 pinza forester recta de 24 cm



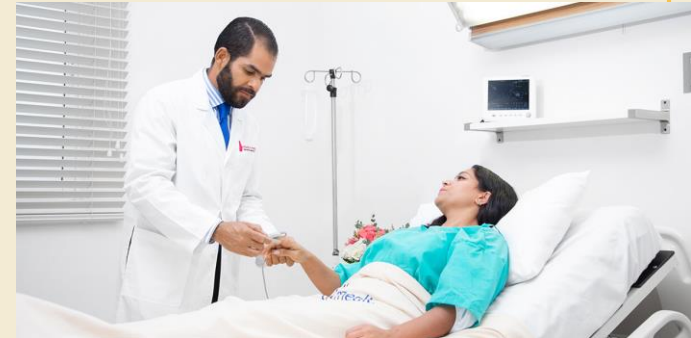MATERIAL DE CONSUMO Y SUTURAS

- Hojas de bisturí No.20 y No. 21
- Compresas y Gasas
- Apósito transparente
- Pen-rose
- Cauterío monopolar y bipolar placa para cauterio
- Soluciones fisiológica
- Jeringas de diferentes ml
- Guantes de varios números
- Sonda foley (si lo requiere)
- Suturas: vicril del 1 con aguja T/10 y Dermalon del 3-0 subdermico, seda libre 2-0



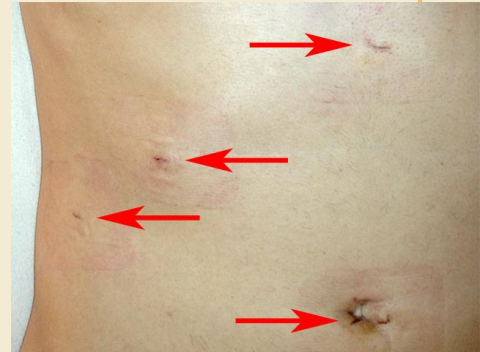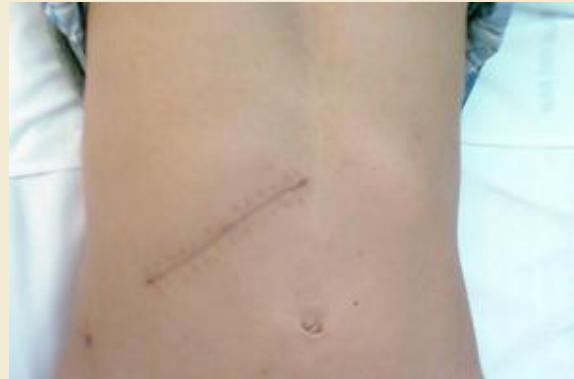CUIDADOS DE ENFERMERÍA POSTOPERATORIO

- Valoración del estado cognitivo después de la cirugía
- Se recomienda el reposo y después de un tiempo, caminar resulta beneficioso
- Monitorear los signos vitales
- Control de dolor y náuseas que pueda llegar a presentar el px
- Ayudar con la higiene del px y cambios de ropa
- Brindar al paciente ayuda para trasladarse
- Observar si no presenta complicaciones
- Cuidados y curación de la herida para evitar infecciones
- Cambio de vendas al menos una vez por día
- Explicar a los familiares la dieta que debe llevar el px
- Cambio de posición al px



TÉCNICA DE SUTURA

- **Cierre por planos** con material de sutura absorbible 1(vicril, PDS) tipo surjet
 - Primer plano muscular de transverso, oblicuo interno y vaina posterior de los rectos
 - Segundo plano oblicuo externo, recto abdominal y vaina anterior de los rectos
- Cierre de subcutáneo y piel



TÉCNICA DE ANESTESIA

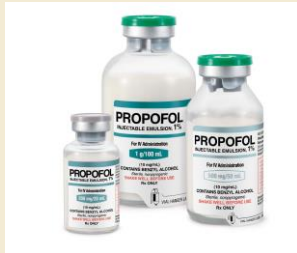GENERAL

Es el uso de medicamentos para hacerlo dormir (dejarlo inconsciente) para realizar un procedimiento médico. Los medicamentos causan un sueño profundo en el que no siente dolor y no tiene consciencia de lo que está sucediendo

PROPOFOL(hipnotico)

Ampolla de 20 ml/0.1%

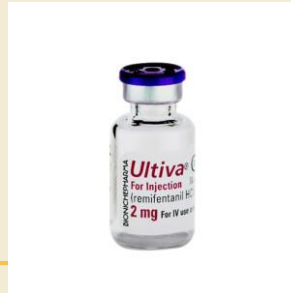Actúa sobre los receptores GABA provocando la inhibición de la actividad simpática



REMI FENTANILO

2mg como polvo liofilizado

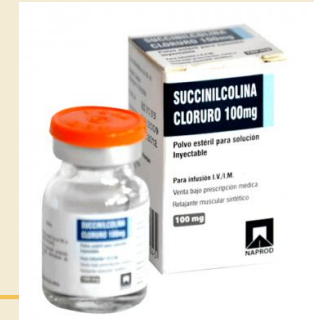Es un opioide agonista puro de los receptores u de la morfina, es potente, de acción ultracorta y no acumulable



SUCCINILCOLINA

Frasco de 10ml/1000mg

Es un relajante musculo esquelético despolarizante, inhibe la transmisión neuromuscular



BIBLIOGRAFIA

- <https://es.slideshare.net/slideshow/colecistectomia-abierta/64752597>
- <https://es.slideshare.net/slideshow/colecistectoma-abierta-y-vlp/51965437>
- https://www.cirurgiahsalvador.cl/educacion_continua/presentaciones/tecnica-quirurgica-colecistectomia-abierta
- <https://es.slideshare.net/slideshow/colecistectomia-35382750/35382750>
- <https://blogs.ugto.mx/enfermeriaenlinea/unidad-didactica-4-procedimientos-y-tecnicas-para-el-cuidado-del-paciente-en-los-periodos-pre-operatorio-trans-operatorio-y-post-operatorios/>