



Mi Universidad

Cuadro Sinóptico

Nombre del Alumno Andrea Guadalupe Romero López

Nombre del tema Alteraciones otorrinolaringológicas

Parcial 4

Nombre de la Materia Enfermería Médico quirúrgica I I

Nombre del profesor María Cecilia Zamorano Rodríguez

Nombre de la Licenciatura Enfermería

Cuatrimestre 6

ALTERACIONES OFTALMOLOGICAS QUE REQUIEREN CIRUGIA

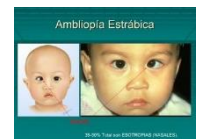AMBIOPLIA

¿Que es?

Es un tipo de vision deficiente, unicamente en uno de los dos ojos , por lo general esta se desarrolla cuando hay falla en el funcionamiento conjunto del cerebro y el ojo, es decir que el cerebro no puede reconocer la vision de un ojo.

Clasificación

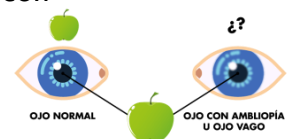
Ambliopía estrábica caracterizada por la pérdida unilateral de la visión, como resultado de una fijación exclusiva con el ojo dominante de modo prolongado y supresión de las imágenes en el ojo desviado.



Ambliopía por anisometropía Ocurre en pacientes con miopía unilateral intensa o con astigmatismo grave

Ambliopía por privación de estímulo Ocurre en un lactante que nace con una

opacidad macular congénita, cicatriz corneal, o catarata, que impiden que la imagen visual adecuada alcance la retina.



ESTRABISMO

¿Qué es?

Trastorno en el cual los dos ojos no se alinean en la misma dirección

Este trastorno plantea diferentes problemas como:

- la pérdida de la función binocular
- la reducción de la visión del ojo desviado



- el aspecto estético desfavorable
- alteración en la visión en relieve y en la visión de precisión

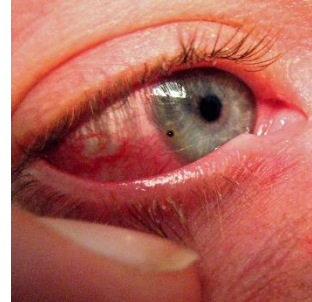LACERACIONES CONJUNTIVALES

¿Qué son?

Se refiere a una herida de espesor total de la conjuntiva generalmente causada por un objeto punzante

Producen

- Dolor
- Enrojecimiento
- Sensación de objeto extraño en el ojo



Deben

Ser exploradas para descartar la presencia asociada a una ruptura escleral y un cuerpo extraño intraocular

Tratamiento

Pomada antibiótica TETRACICLINA cada 8 horas, durante 4-7 días

Si la laceración rebasa a 1 cm debe de suturarse en quirófano

BLEFARITIS

¿Qué es?

Es la inflamación del borde de los párpados

Clasificación

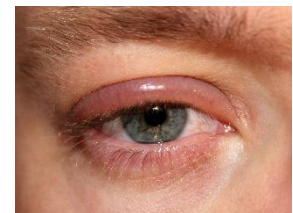Blefaritis seboreica: se caracteriza por enrojecimiento del borde de los párpados

presentan

una descamación de las pestañas causada por un exceso de la secreción grasa de las glándulas sebáceas

tratamiento

higiene palpebral, con suero o champú suave y un bastoncillo dos veces al día.



Blefaritis estafilocócica: Se sospecha que el origen es estafilocócico cuando las escamas son amarillentas y dejan lesiones ulcerativas al ser retiradas

tratamiento antibiótico con pomadas de gentamicina o eritromicina sobre el borde palpebral.

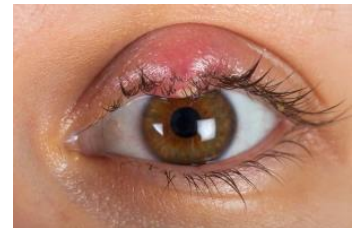Orzuelo

¿Qué es?

Es una infección aguda de las glándulas sebáceas palpebrales, se presenta como un nódulo con un punto de pus amarillento centrado por una pestaña

Tratamiento

- Calor local de 3 a 5 veces al día
- Antibiótico tópico, eritromicina 1 vez al día por una semana



Riesgos

Cronificación que da lugar a lo que se llama chalación, cuyo tratamiento es la extracción quirúrgica

Referencias bibliográficas

<https://plataformaeducativauds.com.mx/assets/docs/libro/LEN/7f58bd4d661b55d546158736e81f89aa-LC-LEN603%20ENFERMERIA%20MEDICO%20QUIRURGICO%20II.pdf>

<https://www.mayoclinic.org/es/diseases-conditions/blepharitis/symptoms-causes/syc-20370141>

<https://www.imss.gob.mx/sites/all/statics/guiasclinicas/520GRR.pdf>