



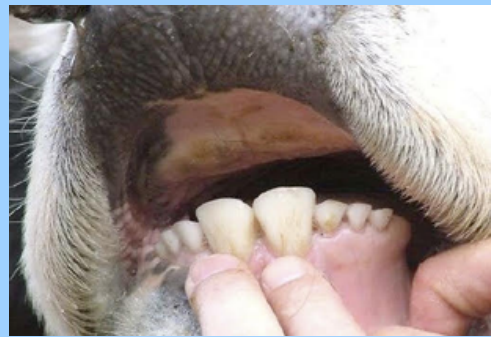

Mi Universidad

NOMBRE DEL ALUMNO: NERI RAMÍREZ ÁLVAREZ
NOMBRE DEL TEMA: FORMA DE EXPLORAR LABIOS, MUCOSA GINGIVAL, DIENTES, LENGUA, PALADAR, DE BOVINOS
PARCIAL: 3
NOMBRE DE LA MATERIA: METODOS, INSTRUMENTOS Y TECNICAS DE DIAGNOSTICO VETERINARIO
NOMBRE DEL PROFESOR: PEREZ LOPEZ HUGO ALEXANDER
NOMBRE DE LA LICENCIATURA: MEDICINA VETERINARIA Y ZOOTECNIA
CUATRIMESTRE: 3

FORMA DE EXPLORAR LABIOS, MUCOSA GINGIVAL, DIENTES, LENGUA, PALADAR, DE BOVINOS

Forma De Explorar Labios De un bovino

La exploración de la cavidad oral se inicia con la boca del paciente cerrada. Se debe inspeccionar y palpar los labios de nuestro paciente, ver si hay asimetría, su color, existencia de edema y anomalías de su superficie.

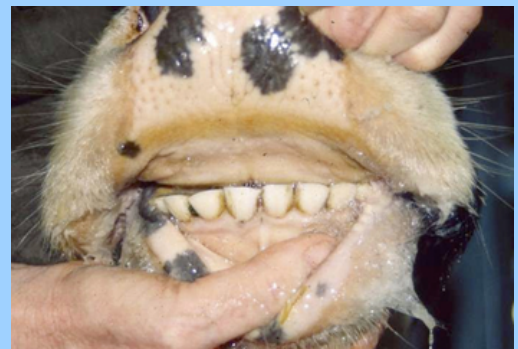


Forma De Explorar Mucosa Gingival

La línea mucogingival es una característica anatómica que se encuentra en la mucosa intraoral. La mucosa de las mejillas y del suelo de la boca es movable y frágil, mientras que la mucosa alrededor de los dientes y el paladar es firme y queratinizada.

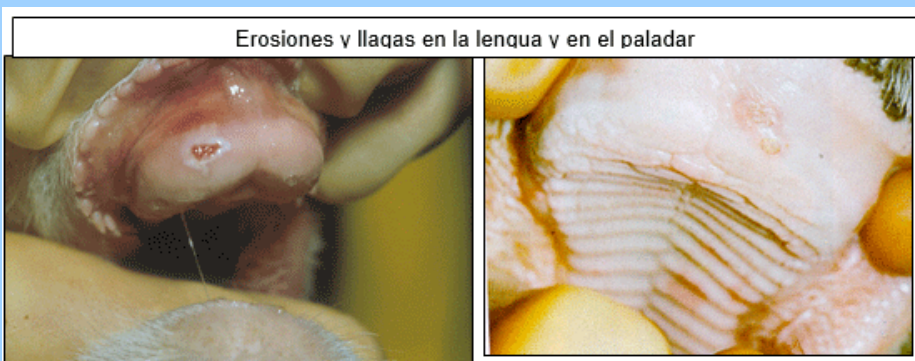
Forma De Explorar Dientes

Explorar por inspección y palpación. Explorar los incisivos primero revertiendo los labios. Y después abrir la boca para explorar todos los dientes



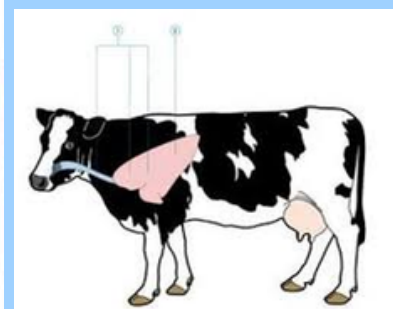
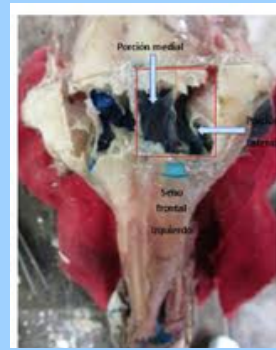

Forma De Explorar Lengua y paladar

Forma de realizarlo: Abrir la boca del animal. Explorar por inspección y palpación



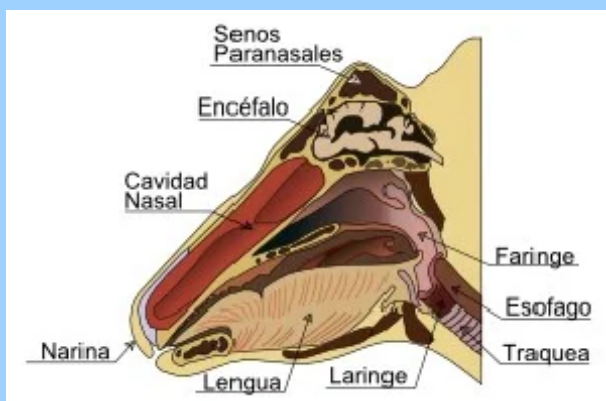

Exploración de faringe, y senos paranasales

- Faringe : Se realiza mediante la maniobra de inspección. El clínico debe ofrecer alimento al animal y observar la deglución del mismo. Se obtienen datos con respecto a disfagias de origen faríngeo (parálisis, estenosis, espasmos)
- senos paranasales: Se puede realizar la exploración de las fosas nasales con el microscópico otológico. Se emplea una lente de 250 ó 300 mm., y un aumento de 0,6x o 0,1x 5. Podemos examinar hasta los dos tercios anteriores de las fosas nasales facilitándolo con el uso de un rinoscopio.



Exploración laringe, tos, tráquea

- Laringe: Palpar utilizando los dedos de ambas manos, una a cada lado en la región laringea, haciendo una presión ligera en un principio y más intensa a continuación. Auscultar el paso del aire en la región laringea.
- Tos: Aplicar una presión ligera y repetida sobre la laringe, en la zona de unión con el primer anillo cartilaginoso de la tráquea u ocluir los ollares con un paño durante 30-60 segundos.
- Tráquea: Explorar por palpación y auscultación. Palpar con los dedos de la mano a lo largo de todo su recorrido. Auscultar el paso del aire a diferentes niveles.



Percusión, auscultación, venas yugulares

- Percusión: En el PULMÓN. Forma de realizarlo: Percutir con el martillo y plexímetro desde la zona craneal a la caudal y desde la dorsal a la ventral, primero suavemente para delimitar el pulmón (superficial) y luego más fuerte para buscar alteraciones (profunda). Percutir en los espacios intercostales. El sonido normal es claro o pulmonar.
- EXPLORAR MEDIANTE AUSCULTACIÓN EL PULMÓN. Forma de realizarlo: Auscultar desde la zona craneal a la caudal y desde la dorsal a la ventral. Colocar el fonendoscopio entre los espacios intercostales.
- Venas yugulares. Explorar por inspección y palpación. Inspeccionar en la zona de proyección en el cuello (surco o gotera de la yugular) e ingurgitar la vena presionando con los dedos de la mano en la entrada del pecho y palparla con los dedos de la otra mano.

