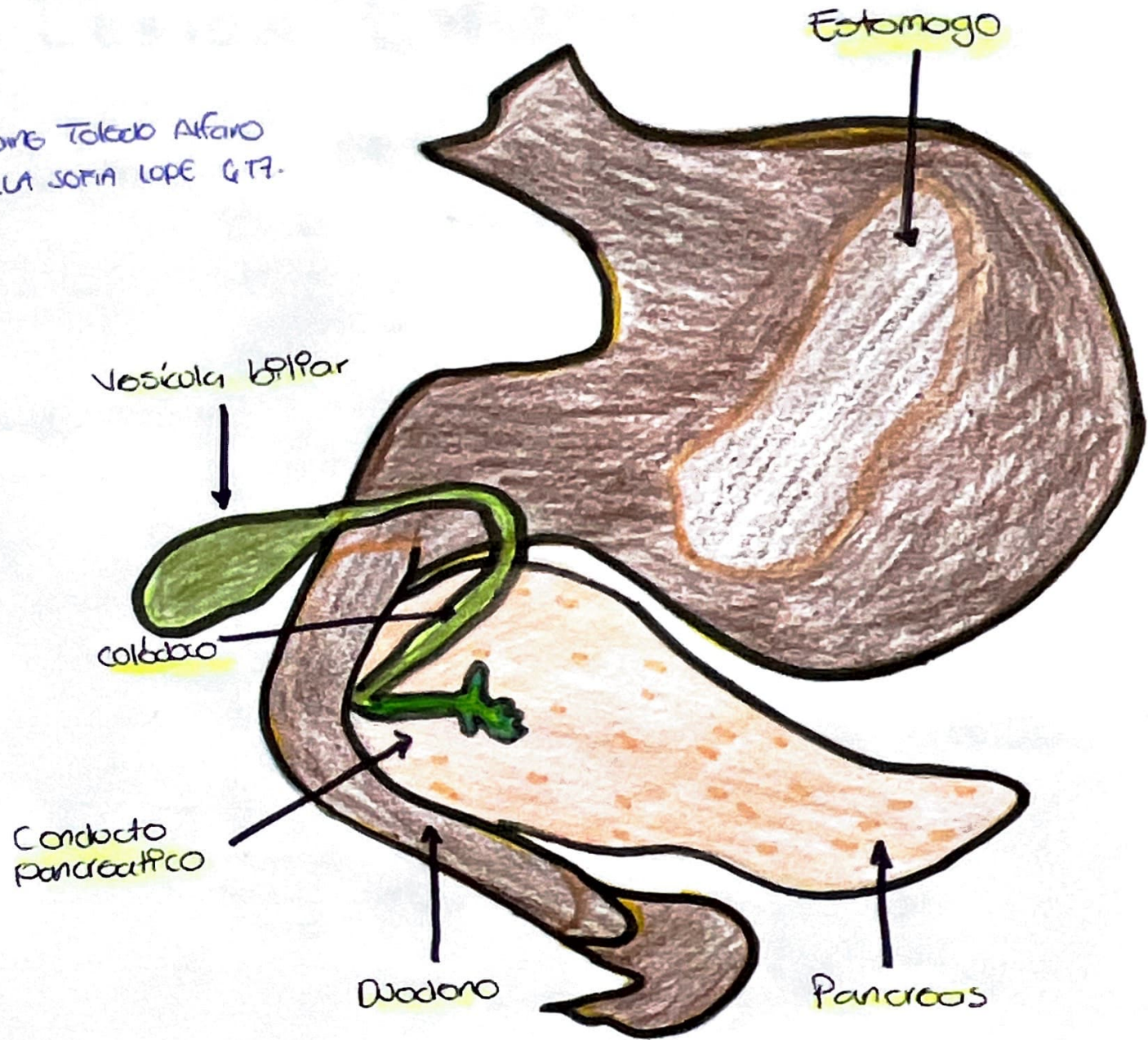


U05

Nombre del Alumno = Lopita Melina Toledo Alfaro
Nombre del Colegiado = Dra. NARLA SOFIA LOPE GTZ.
Materia = IMAGENOLOGÍA
Curso y Grupo = "4 0".



Completar de domingo, viernes, 27 Junio, 2024.

ESCALA LESION ESPLENICA

GRADO

DESCRIPCION

I

Hematoma subcapsular $< 10\%$ superficie
Desgarro capsular < 1 cm de profundidad

II

Hematoma subcapsular 10-50% superficie,
Desgarro capsular 1-3 cm de profundidad,
sin afectar a los vasos trabeculares.
Intraparenquimatoso < 5 cm.

III

Hematoma subcapsular $> 50\%$ superficie
Intraparenquimatoso > 5 cm o Expansión 3 cm
de profundidad que afecta a los vasos
trabeculares.

IV

Afección de vasos segmentarios o hiliares
con desvascularización $> 25\%$.

V

Auñsion completa
Lesión hilar que desvasculariza el
bazo.